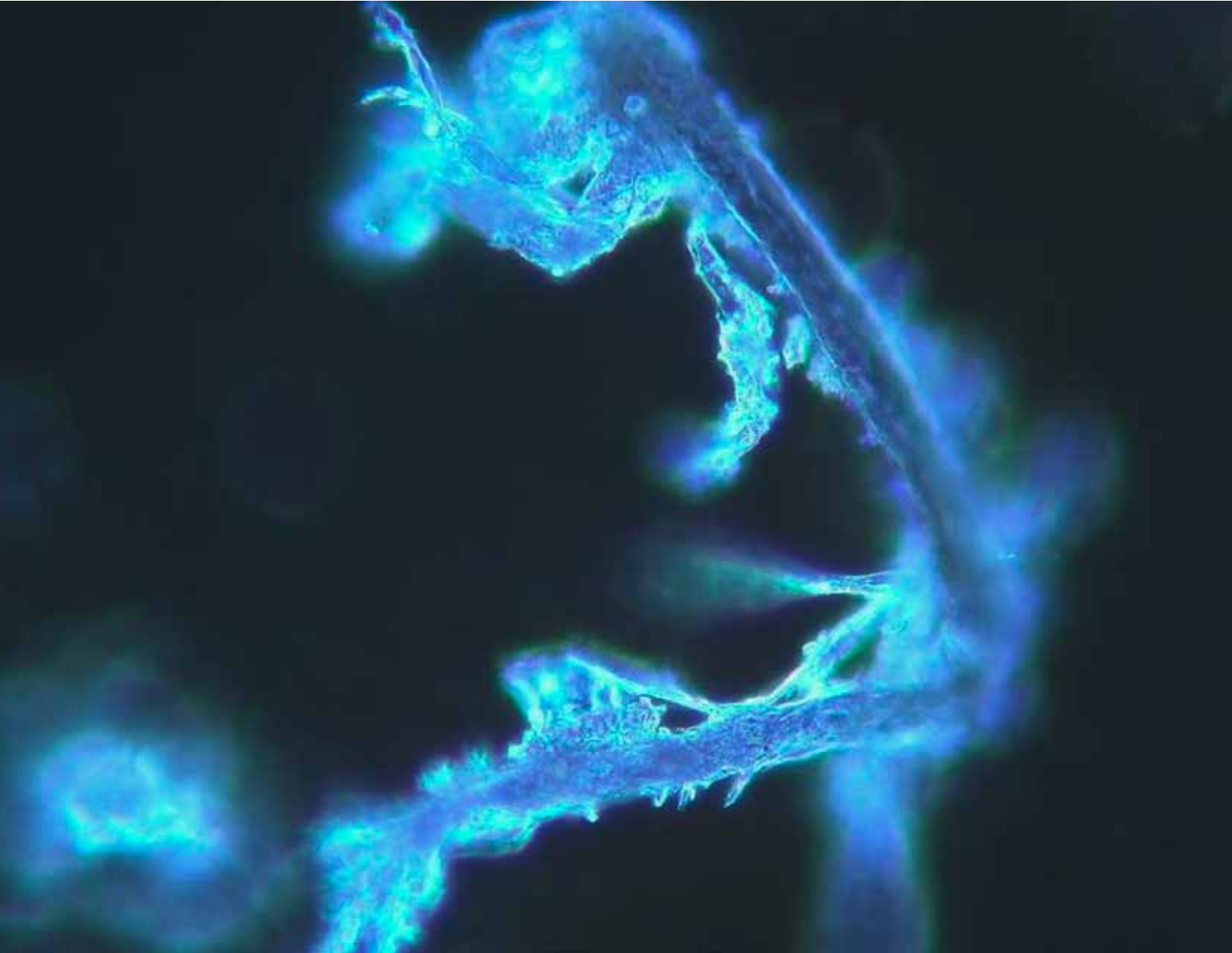


DISINFECTION

Quaderno monografico 01/2022



**Analisi al microscopio in campo oscuro sul sangue
di 1006 soggetti sintomatici dopo vaccinazione
con due tipi di vaccino a mRNA**

***Darkfield microscope analysis of the blood of 1006
symptomatic subjects after vaccination
with two types of mRNA vaccine***

Lofrano Marcello (Brescia): *Presidente*
Radaelli Massimo Enrico (Parma): *Coordinamento*

Adamanti Simonetta (Parma):
Anestesia e Rianimazione

Carraro Renato (Padova):
Biosicurezza

Colombo Giovanni Battista (Milano):
Chimica

Di Fede Angelo Maria (Parma):
Immunologia

Guerrini Gian Luca (Milano):
Innovazione industriale

La Manna Antonino (Brescia):
Microbiologia applicata

Luisetto Mauro (Piacenza):
Tossicologia ambientale

Polizzi Manuela (Parma):
Ingegneria civile

Pucci Ennio (Pavia):
Medicina del Lavoro

Spagnulo Stefano (Lecce):
Biologia agroalimentare

Vento Maurizio (Parma):
Otorinolaringoiatria

Zurca Gianina (Rieti):
Residenze per anziani



Natura docet, la Natura insegna

Medicina, Salute, Alimentazione, Benessere, Turismo e Cultura

Quaderno monografico N. 01/2022 - Diffusione riservata ai medici

Direttore della collana: Prof. Piergiorgio Spaggiari

Autorizzazione di Tribunale di Verona n.2133 del 14/02/2020

Sede legale:

A.Na.M. - Via Caprera, 1 - 37126 Verona (VR)

Direzione scientifica e redazione:

Strada della Lodesana 649 SX - 43036 Fidenza (PR)

Direttore scientifico:

Massimo Enrico Radaelli radamass1@gmail.com

Direttore responsabile:

Gianluigi Pagano paganoprom@hotmail.com

Direttore editoriale:

Giovanni Battista Colombo gianbattista.colombo@libero.it

Direttore amministrativo:

Rosalba Lofrano rosalba.lofrano@gmail.com

Direttore commerciale:

Marcello Lofrano marcello.lofrano@icloud.com

Art Director:

Vito Moioli vito moioli@icloud.com

Segreteria di Redazione:

Alisée Maksimovna Radaelli - Manuel Lofrano

Osservatorio internazionale:

Africa: Martin Obioha

Argentina: Santiago Spadafora

Azerbaijan: Tural Mammadov

Brasile: Patricia Urquiza Lundgren, Spartaco Bolognini

Cina: Giovanni Cubeddu

Giappone: Hiroshi Kazui

India: Luca Riccò

Israele: Moshe Jean

Kazakhstan, Kirgizstan: Anara Bayanova

Marocco: Miriem Dasser

Moldova: Tatiana Cojocaru

Paesi balcanici: Olja Turanjanin

Paesi scandinavi: Simona Aramini

Romania: Bianca Constantin

Spagna: Josè Miguel Lainez

Sudafrica: Antonio Pappalardo

Sud Est Asiatico: Adriano Ciocca

Tunisia: Wael Toumi

Ucraina: Nataliya Dyachyk

Uruguay: Federico Dajas

Eventuali detentori di copywriting sulle immagini ai quali non siamo riusciti a risalire, sono invitati a mettersi in contatto con amministrazione@saintgeorge.it

La Rivista è distribuita telematicamente in abbonamento gratuito e in versione cartacea a target selezionati. I dati sono trattati elettronicamente e utilizzati dall'Editore per la spedizione della pubblicazione e di altro materiale da essa derivato. Nessun testo può essere riprodotto con qualsiasi mezzo senza il consenso scritto.

"I contenuti dei 'Quaderni' esprimono il parere degli Autori e non necessariamente quelli dell'Editore e della Direzione scientifica della Collana"

Politiche sanitarie e onestà intellettuale

Il “sasso nello stagno” delle evidenze

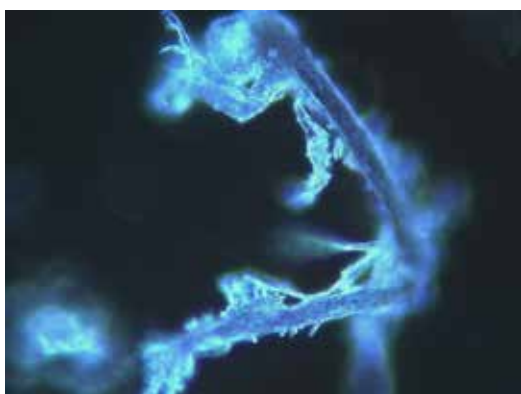


di **Marcello Lofrano**,
Presidente
A.T.T.A.
(Associazione
Tossicologi
e Tecnici
Ambientali)

Inizia, con questo numero, la pubblicazione di quaderni monografici della rivista “Disinfection”, organo di A.T.T.A. (Associazione Tossicologi e Tecnici Ambientali) che mi onoro di presiedere.

La nostra attività è interamente finalizzata alla “messa in sicurezza” degli ambienti chiusi, sulla scia delle devastanti problematiche che hanno contrassegnato il lungo biennio della pandemia di Covid-19, che non possiamo ancora archiviare, a causa delle continue “varianti” e che, comunque, ci ha insegnato a non abbassare la guardia, in funzione di nuove possibili future emergenze.

Il contenuto di questo “Quaderno” è comunque perfettamente in linea con la nostra missione, che riguarda anche la persona di tutti gli Operatori della Biosicurezza, giustamente attenti alle reali problematiche legate a questi nuovi “vaccini”, che stanno coinvolgendo l’attenzione dell’intera comunità



scientifica, non tanto in termini di scarsa efficacia (abbastanza prevedibile, data la tendenza a mutare dei coronavirus), quanto in relazione ad una frequenza di eventi indesiderati collaterali, decisamente anomala e ancora non chiarita nella sua reale valenza.

Per questo abbiamo ritenuto utile pubblicare il lavoro che vi accingete a

leggere: non è certamente nelle nostre competenze valutarne l’impatto scientifico, ma è evidente che le osservazioni riportate dagli Autori rappresentano, quanto meno, un “sasso nello stagno” per ulteriori approfondimenti, nel contesto di quella “onestà intellettuale” che, da sempre, ha caratterizzato e caratterizza la nostra Associazione.

A.T.T.A.
il Presidente
Prof. Marcello Lofrano

Analisi al microscopio in campo oscuro sul sangue di 1006 soggetti sintomatici dopo vaccinazione con due tipi di vaccino a mRNA



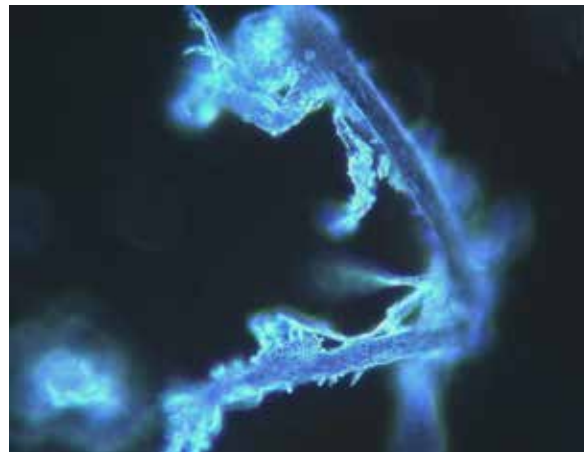
Dr. Franco Giovannini,
Medico
Chirurgo,
Specialista in
Agopuntura,
Ossigeno-
Ozonoterapia,
Emodiagnostica
Microscopica,
Centro Medico
Biodiagnostica
Giovannini,
Sede AMBB,
Mantova

ABSTRACT

L'utilizzo dell'analisi microscopica del sangue periferico a fresco su vetrino, in campo oscuro, è una metodologia di studio delle cellule del sangue per mezzo di un microscopio ottico cui è applicato uno speciale condensatore in grado di evidenziare particolari attrimenti non visibili, consentendo una prima valutazione dello stato di salute delle componenti corpuscolate del sangue.

Nel presente studio abbiamo analizzato, con un microscopio ottico in campo oscuro, gocce di sangue periferico fresche prelevate mediante pungidito dal polpastrello di 1006 soggetti sintomatici dopo inoculazione con vaccino a mRNA (Pfizer/BioNTech o Moderna), a partire dal marzo 2021.

Dei 1006 soggetti analizzati, 948 pari al 94% del totale evidenziavano, dopo inoculo di vaccini a mRNA a distanza media di un mese, varie alterazioni dello stato di aggregazione degli eritrociti e la presenza nel sangue periferico di particelle di varia forma e dimensione di dubbia natura.



In 12 soggetti sono state eseguite analisi del sangue con la stessa metodica prima della vaccinazione, con quadri ematologici assolutamente normali. Le alterazioni trovate dopo inoculazione dei vaccini a mRNA rafforzano il sospetto che le modificazioni sarebbero da riferirsi in prima battuta ai vaccini stessi.

Vengono riportati in dettaglio 4 casi clinici, scelti come riassuntivi e rappresentativi dell'intera casistica.

Sono necessari ulteriori studi per definire l'esatta natura delle particelle riscontrate nel sangue per individuare possibili soluzioni.



Dr. Riccardo Benzi Cipelli,
Medico Chirurgo,
Specialista in
Odontostomatologia,
Parodontologo
Studio BENZI Dental
Clinic, Vigevano

Corresponding Author:

Dr. Riccardo Benzi Cipelli

Via P. Mascagni, 41 27029 – Vigevano – Pavia

E-mail: dr.riccardo.benzi.cipelli@gmail.com

Tutti gli Autori dichiarano di non avere ricevuto alcun finanziamento e non avere conflitti di interesse. Dichiarano inoltre che la ricerca riportata nel presente lavoro è stata eseguita nel rispetto della Dichiarazione di Helsinki del 1964, e che, sebbene tutti i dati riportati siano anonimi, il consenso informato di legge è stato ottenuto da tutti i partecipanti prima del loro arruolamento nello studio.



Dr. Gianpaolo Pisano,
Medico Chirurgo,
Specialista in
Otorinolaringoiatria,
Master in Citologia,
Ricercatore presso
Univ. UNISED,

INTRODUZIONE

L'utilizzo dell'analisi microscopica del sangue a fresco su vetrino in campo oscuro consente una prima, immediata valutazione dello stato di salute delle componenti corpuscolate del sangue. Il completamento dell'analisi con la misurazione di **pH, rH e rO** (non mostrata nel presente studio) consente di definire precocemente eventuali alterazioni, prima che vengano rivelate dai tradizionali test coagulativi (di-dimero, PT, PTT, fibrinogeno, piastrine etc.) [1].

Nel presente studio vengono riportati i risultati delle analisi al microscopio in campo oscuro del sangue di 1006 pazienti che si sono rivolti al "Centro Medico Biodiagnostica Giovannini" per vari disturbi dopo inoculo di vaccini a mRNA (Pfizer/BioNTech o Moderna).

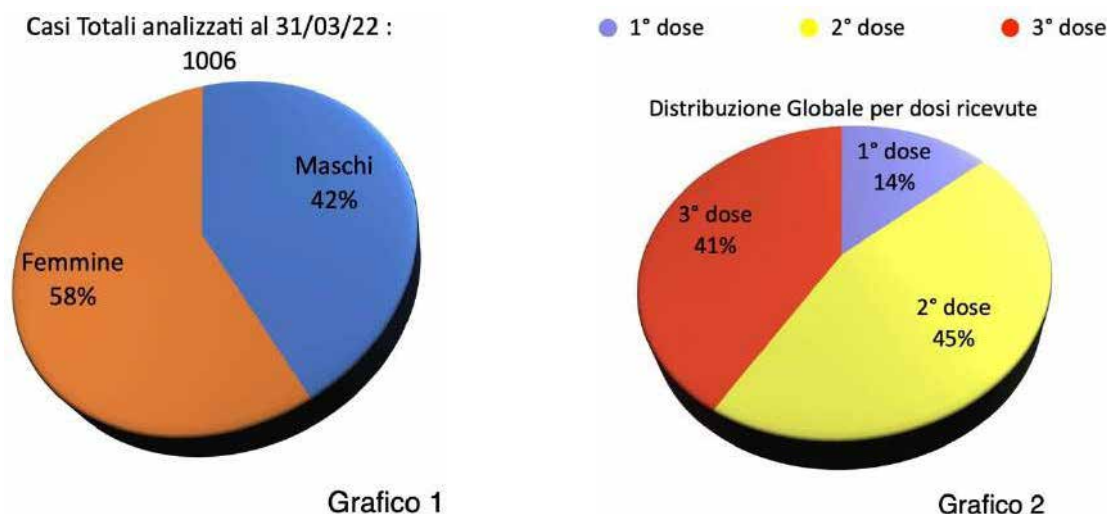
12 soggetti dei 1006 analizzati avevano eseguito un esame del sangue periferico con la stessa metodica, prima della vaccinazione (range 3 giorni - 1 anno circa).

4 di questi 12 soggetti sono stati scelti come rappresentativi dell'intera casistica e vengono riportati in dettaglio con le relative immagini fotografiche.

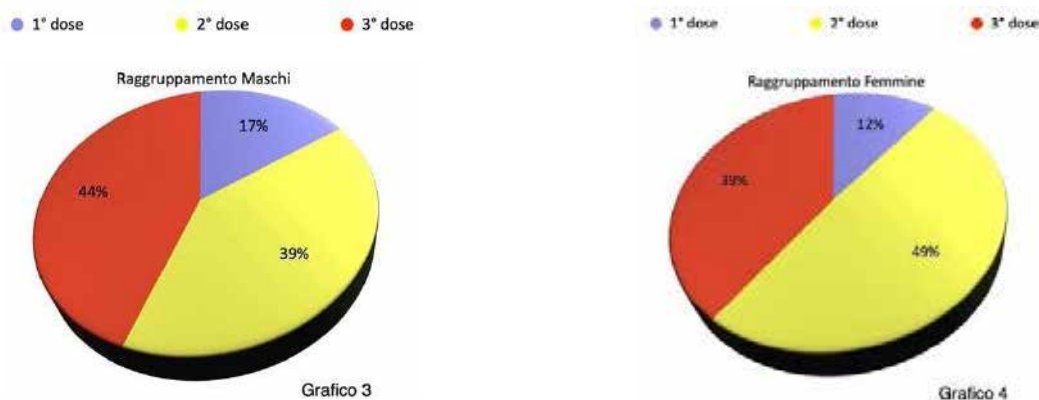
MATERIALI E METODI

Con un microscopio ottico in campo oscuro abbiamo analizzato la goccia di sangue periferico di 1006 soggetti sintomatici dopo vaccino a mRNA (Pfizer o Moderna), a partire dal marzo 2021.

Dei 1006 casi cui si fa qui riferimento, **426** erano maschi e **580** femmine. (Grafico 1). L'età media dei 1006 soggetti è stata di 49 anni (con un range compreso tra i 15 e gli 85 - Annex II).



Dei soggetti analizzati globalmente, **141** avevano ricevuto una sola dose, **453** anche la seconda e **412** anche la terza (Grafico 2). Nei grafici 3 e 4 si evidenziano invece le distribuzioni per dosi ricevute relative ai rispettivi gruppi Maschi e Femmine.



Nel **Grafico 5**, riportiamo la distribuzione per fasce di età suddivise in decenni dei pazienti analizzati.

● (10 - 20) ● (21 - 30) ● (31 - 40) ● (41 - 50) ● (51 - 60) ● (61 - 70) ● (71 - 80) ● (81 - 90)

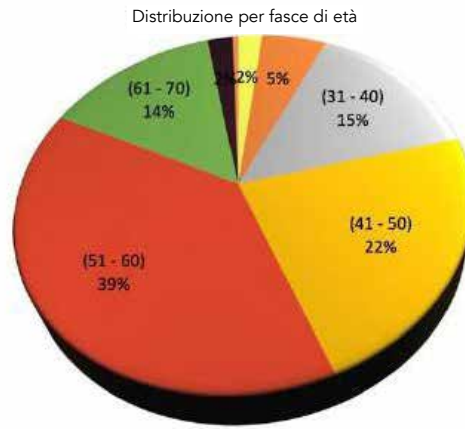


Grafico 5

Nella **Tabella 1** riportiamo infine la visione sinottica dei raggruppamenti statistici di base, relativa al campione di pazienti analizzato.

Totale casi al 31 Mar 2022		1006	
Totale	#	%	
Maschi	426	42,35%	
Femmine	580	57,65%	
Sangue Normale	#	%	
Maschi	27	2,68%	
Femmine	31	3,08%	
Raggruppamento per dosi ricevute			
Globale	#	%	
1° dose	141	14,02%	
2° dose	453	45,03%	
3° dose	412	40,95%	
Maschi	#	%	% Ass.
1° dose	72	16,90%	7,16%
2° dose	168	39,44%	16,70%
3° dose	186	43,66%	18,49%
Femmine	#	%	% Ass.
1° dose	69	11,90%	6,86%
2° dose	285	49,14%	28,33%
3° dose	226	38,97%	22,47%
Raggruppamento per decenni			
Globale	#	%	
(10 - 20)	20	1,99%	
(21 - 30)	54	5,37%	
(31 - 40)	148	14,71%	
(41 - 50)	222	22,07%	
(51 - 60)	393	39,07%	
(61 - 70)	143	14,21%	
(71 - 80)	21	2,09%	
(81 - 90)	5	0,50%	
Maschi	#	%	% Ass.
(10 - 20)	16	3,76%	1,59%
(21 - 30)	29	6,81%	2,88%
(31 - 40)	105	24,65%	10,44%
(41 - 50)	102	23,94%	10,14%
(51 - 60)	138	32,39%	13,72%
(61 - 70)	29	6,81%	2,88%
(71 - 80)	7	1,64%	0,70%
(81 - 90)	0	0,00%	0,00%
Femmine	#	%	% Ass.
(10 - 20)	4	0,69%	0,40%
(21 - 30)	25	4,31%	2,49%
(31 - 40)	43	7,41%	4,27%
(41 - 50)	120	20,69%	11,93%
(51 - 60)	255	43,97%	25,35%
(61 - 70)	114	19,66%	11,33%
(71 - 80)	14	2,41%	1,39%
(81 - 90)	5	0,86%	0,50%

Tabella 1

Il sangue è stato prelevato con la puntura del dito e analizzato al microscopio ottico in campo oscuro utilizzando apparecchiature **ZEISS Primostar** e **LEITZ Laborlux 12**.

L'osservazione al microscopio ottico in campo oscuro del sangue dei pazienti è avvenuta mediamente dopo trenta giorni dall'ultima inoculazione. Per ogni paziente esaminato sono state effettuate da un minimo di 5 a un massimo di 20 fotografie.

Tutte le osservazioni sono state effettuate a quaranta ingrandimenti (40x). Le misurazioni sono state eseguite con il Software **DeltaPix InSight**.

Grazie alla disponibilità dei **Pazienti 3 e 4**, si sono potuti allestire dei vetrini in estemporanea direttamente presso il “**Laboratorio di Microscopia Elettronica**” del Dipartimento di Chimica dell’**Università degli Studi di Torino**, nonché immediatamente predisposti per l’analisi in Microscopia Elettronica a Scansione (**SAM**) e con la “*spettroscopia a raggi X a dispersione di energia*” (**EDS - EDX**) per meglio valutare nel dettaglio morfologico le strutture rinvenute, nonché analizzarne la composizione atomica quantitativa e qualitativa.

Vogliamo sottolineare come per tale analisi ci si sia avvalsi, “in cieco” delle apparecchiature disponibili presso il “**Laboratorio di Microscopia Elettronica**” del Dipartimento di Chimica dell’**Università degli Studi di Torino**, e cioè dopo avere fatto formale richiesta scritta di poter analizzare presso di Loro dei campioni ematici, goccia ematica a fresco, non si sia fornita alcuna indicazione di cosa in realtà si intendesse verificare al fine di non voler in alcun modo influenzare l’attività di analisi da parte dei tecnici di microscopia incaricati.

Lo strumento utilizzato è stato un:

- Microscopio **FE-SEM TESCAN S9000G**
- Corredato di sorgente ad emissione di campo (field emission) di tipo Schottky.
- Software ESSENCE.
- Il potere risolutivo dello strumento è di 1 nm a 15kV.
- Per l’acquisizione delle microanalisi EDS è stato utilizzato un detector **OXFORD Ultim Max** - software AZTEC.
- Per la metallizzazione dei campioni è stato utilizzato uno sputter **EMITECH K575X** - Pel-tiercooled.

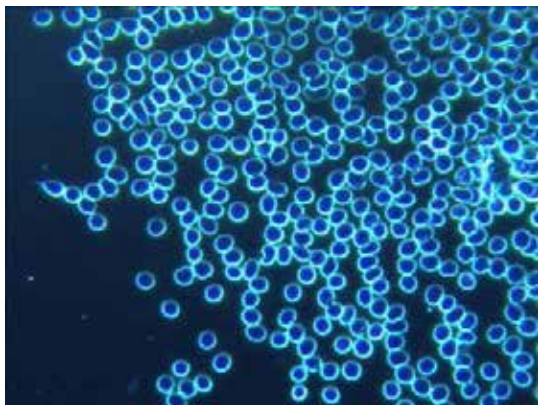
RISULTATI

Dei 1006 soggetti analizzati, solo **58** (27 maschi e 31 femmine), pari al 6% del totale, presentavano all’analisi microscopica del sangue in campo oscuro un quadro ematologico del tutto normale.

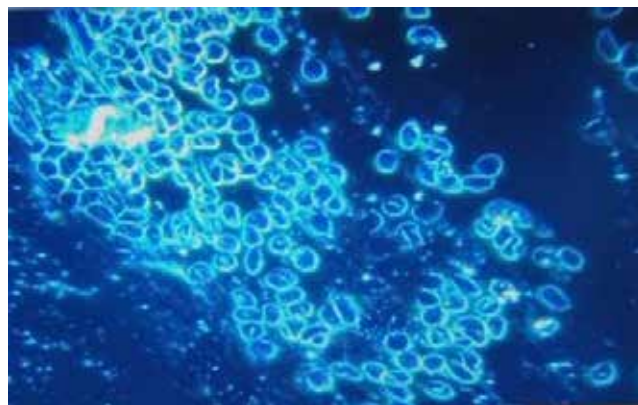
Si riportano, qui di seguito, 4 casi clinici con la relativa documentazione fotografica delle alterazioni riscontrate all’esame microscopico del sangue. Questi 4 casi sono riassuntivi e rappresentativi dei 948 casi con alterazioni del sangue periferico.

Caso N° 1

Maschio 33 anni, sportivo con fisico atletico, in antecedenza esente da patologie. All'osservazione dopo un mese dall'aver ricevuto una dose di vaccino Pfizer riferisce marcata astenia, cefalea gravativa costante refrattaria ai comuni farmaci. Reuma-artralgie diffuse con dispnea da sforzo. (Fig. 1-6)

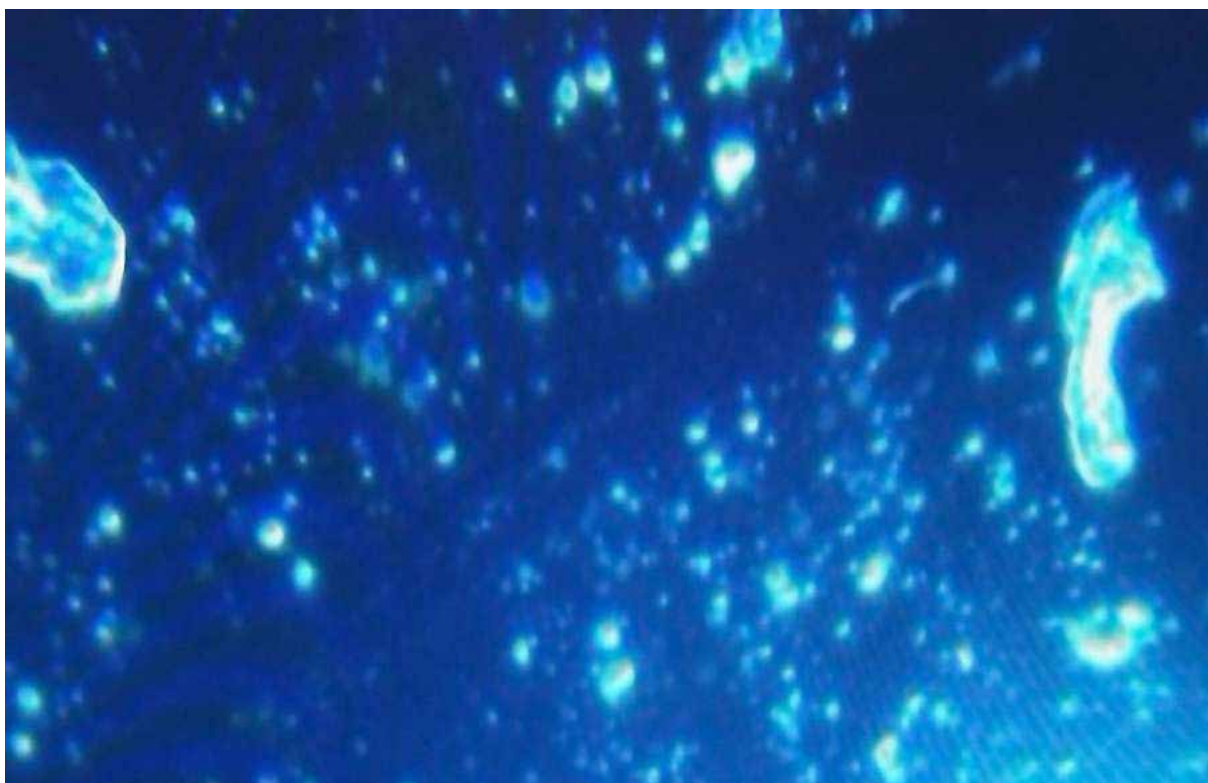

1a




1b

(Fig. 1a e 1b) La foto evidenzia a sinistra la condizione ematica del Paziente prima degli inoculi, nella immagine a destra, dopo 2 mesi dall'inoculo, sono evidenti inclusioni presumibilmente grafeniche in mezzo a globuli rossi fortemente conglobati attorno alle particelle esogene, l'agglomerato è da porsi in relazione all'alterazione del potenziale Z.



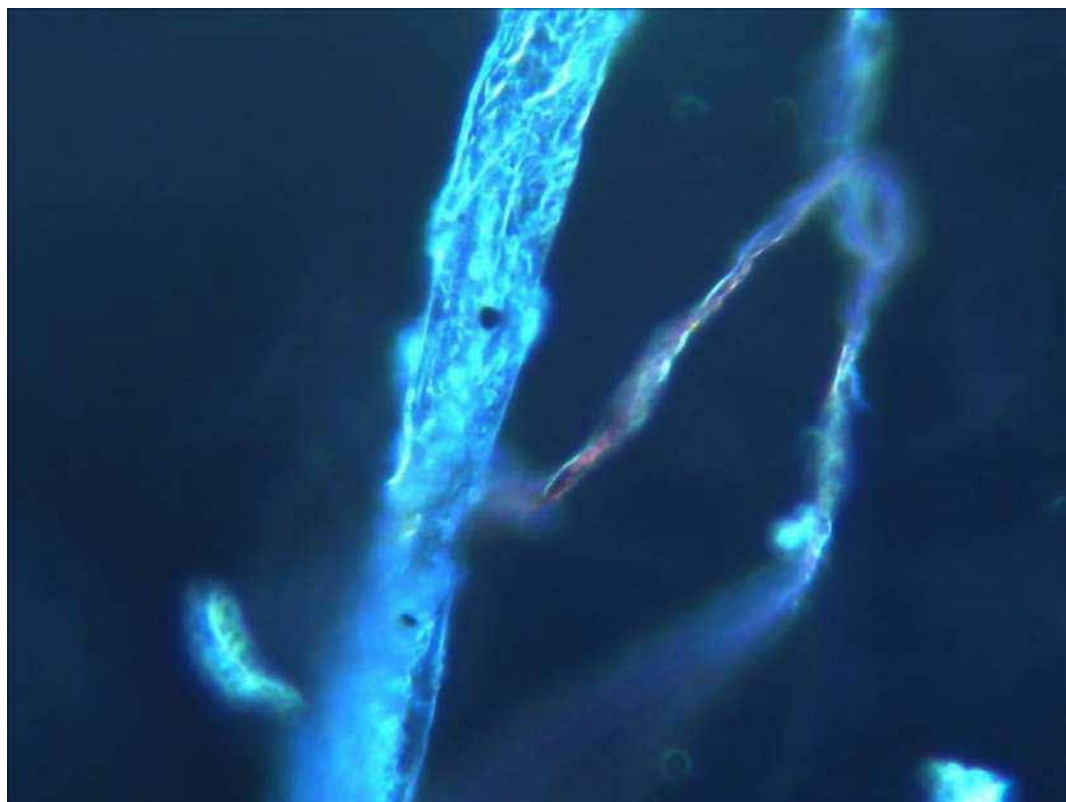
2

(Fig. 2) L'immagine dimostra due particelle di inclusioni presumibilmente grafeniche, ed evidenti clusters di fibrina (dopo 2 mesi dall'inoculo)



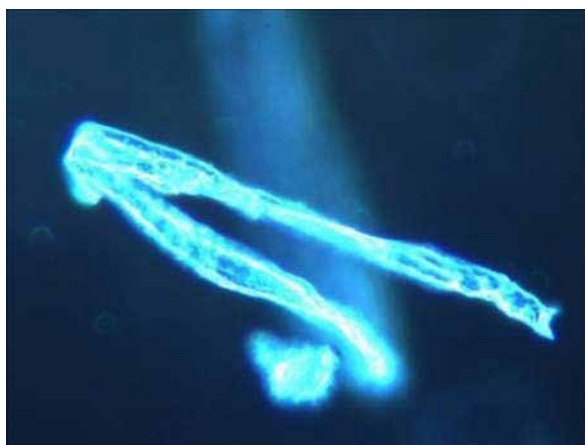
3

(Fig. 3) In questo caso l'assemblaggio di inclusioni presumibilmente grafeniche assume connotati cristallini e di scaglie, come peraltro riportati in letteratura (5); inoltre è evidente una zona di influenza vicinore, ad ali di farfalla, nel cui contesto avviene una organizzazione di tipo cristallino (2 mesi dall'inoculo).

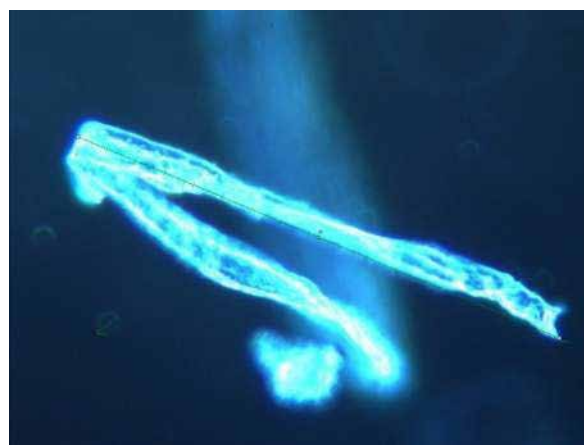


4

(Fig. 4) Questa immagine (a 2 mesi dall'inoculo) evidenzia la tipica strutturazione auto-aggregante in modalità fibro/tubulare delle inclusioni presumibilmente grafeniche, la sfumatura rossa è riferibile a particelle ferrose globulari spesso riscontrate nel sangue dei pazienti esaminati (cfr. immagini SAM).

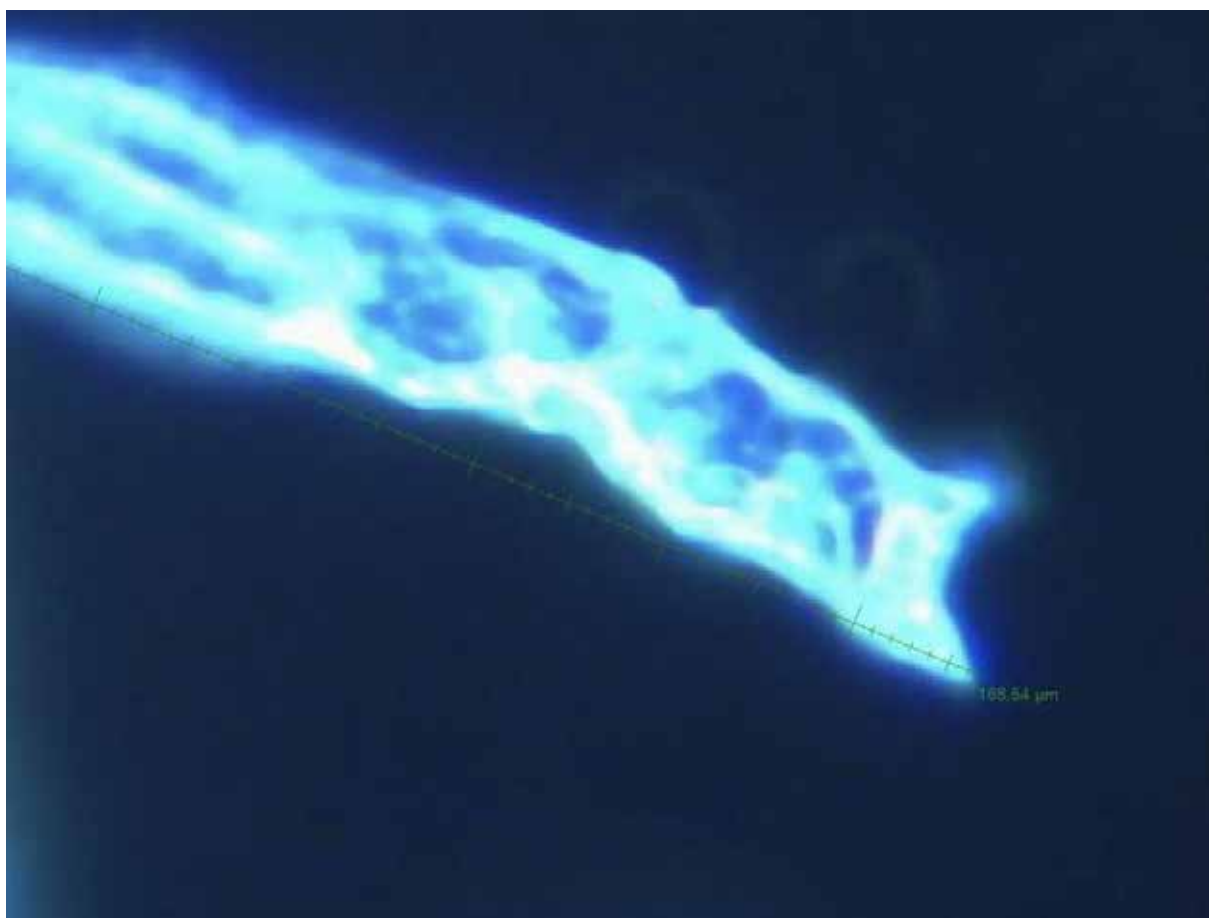


5a



5b

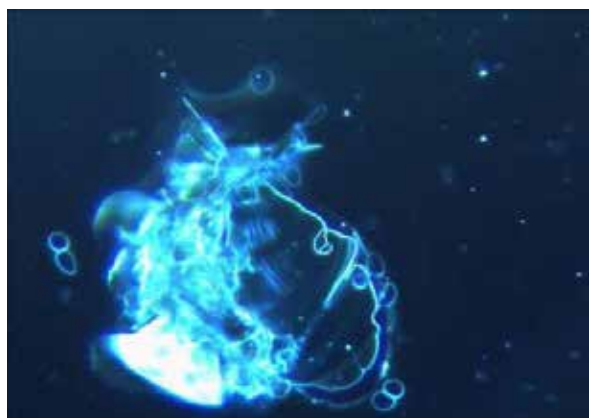
Sempre a 2 mesi dall'inoculo.



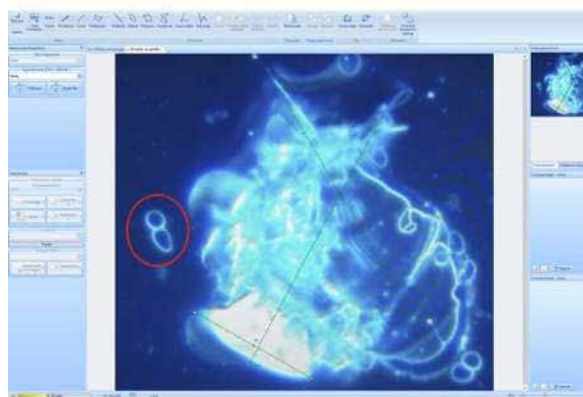
5c

(Fig. 5a, 5b e 5c) Configurazione molto strutturata in senso fibro/tubulare; tali conformazioni giungono a conseguire dimensioni di svariate decine di volte rispetto a quelle dell'eritrocita, nel

caso specifico la lunghezza misurata, e si consideri che la struttura appare ripiegata su se stessa, è evidenziata in $166,54 \mu\text{m}$. (Software DeltaPix)



6a

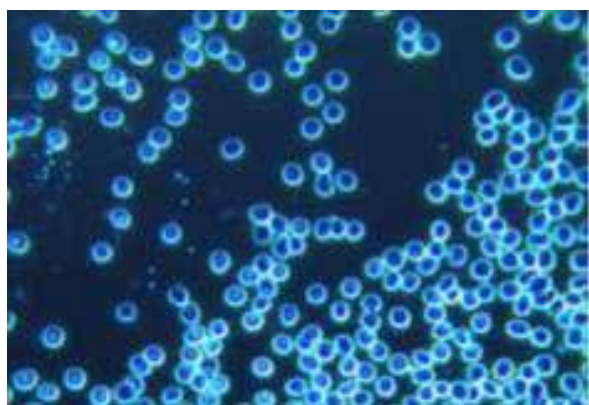


6b

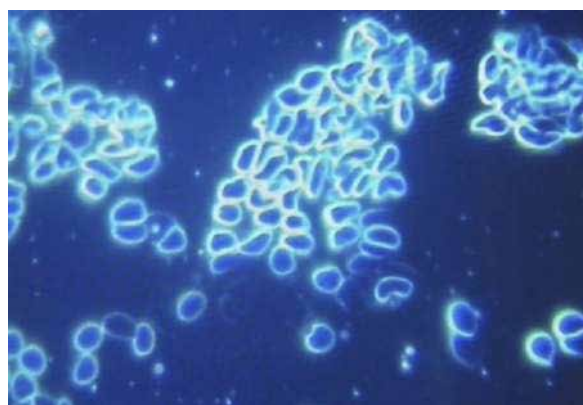
(Fig.6a e 6b) Questa immagine (a 2 mesi dall'inoculo) può ritenersi emblematica della tendenza con cui le inclusioni presumibilmente grafeniche tendono ad assemblarsi, si intravedono delle configurazioni lamellari simili a ricomposizioni all'interno di un campo di forze, il dimensionamento del conglobato di inclusioni presumibilmente grafeniche è facilmente valutabile rispetto ai due eritrociti posti a Sinistra (Misurazione: $113,91\mu\text{m} \times 139,99\mu\text{m}$ - Software DeltaPix)

CASO N.2

Donna 54 aa. Alla seconda dose di vaccino si presenta con quadro sintomatologico caratterizzato da cefalea gravativa resistente ai farmaci, profonda astenia ingravescente, disturbi del ritmo sonno/veglia, parestesie e disestesie generalizzate, aspetti psichici ad impronta depressiva.

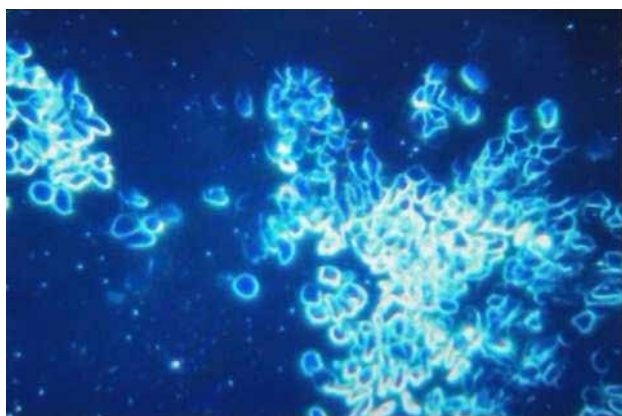


7a

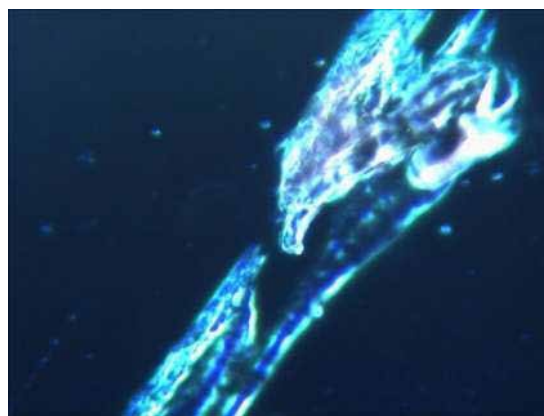


7b

(Fig. 7a e 7b) La foto evidenzia a sinistra la condizione ematica del Paziente prima degli inoculi, nella immagine a destra si notano la deformazione del profilo cellulare eritrocitario e la forte tendenza all'aggregazione degli eritrociti stessi a 4 settimane dall'inoculo.

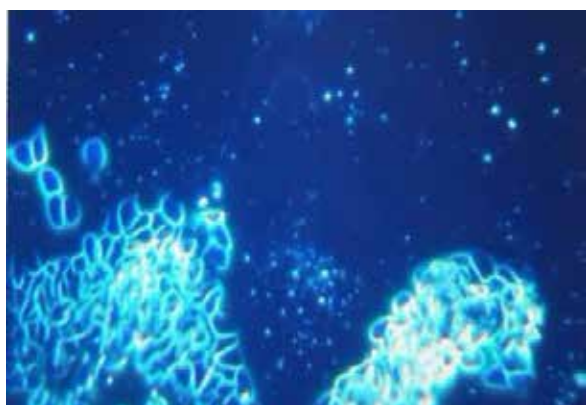


8a

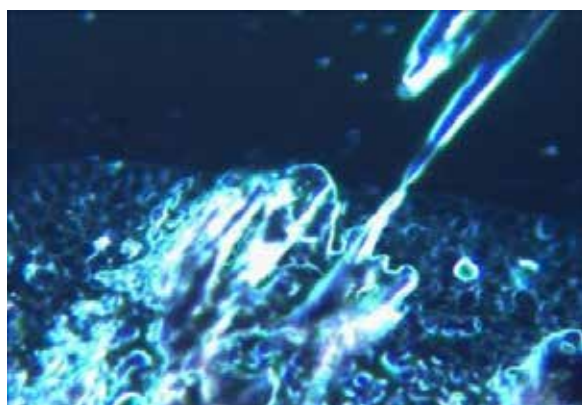


8b

(Fig. 8a e 8b) Deformazione ed aggregazione eritrocitaria, presenza di segni di emolisi. Struttura tubulare cristallizzata (a 4 settimane dall'inoculo).



9a



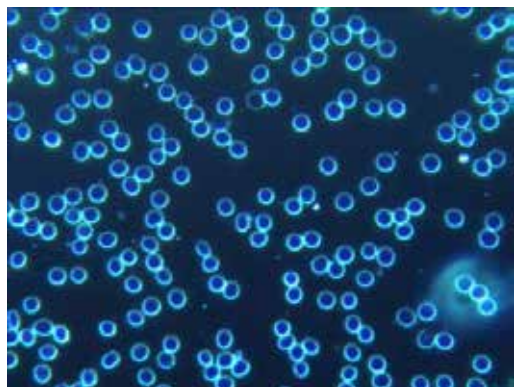
9b

(Fig. 9a e 9b) Emazie fortemente aggregate/conglobate, emolisi, fibrina in cluster, anche attorno a complessa struttura cristallina (a 4 settimane dall'inoculo).

CASO N. 3

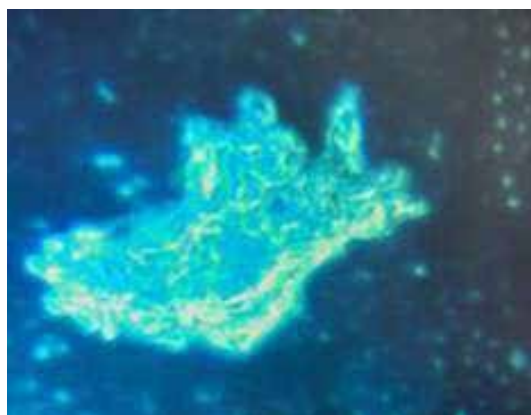
La paziente, donna di 84 anni, godeva di buona salute potendo gestire una vita di relazione soddisfacente in completa autonomia. In cura per ipertensione con beta bloccante, ace2-inibitore, diuretico, cardio-aspirina, e gastroprotettore. Operata il 17-6-2016 per neoformazione di tipo scirroso al colon discendente senza linfonodi locoregionali o metastasi. Dichiarata esente da patologia neoplastica a 5 anni in follow-up oncologico. Nel 2020 insorgenza di una sintomatologia caratterizzata da bocca urente che rispondeva a trattamento da specialista Stomatologo con presidi topici; l'istologico consegnava diagnostica di forma mista lichen/pemfigo. Alla paziente veniva vivamente sconsigliato di intraprendere l'inoculazione con siero anticovid-19, per i pregressi oncologici e la malattia reumatica in corso. Di fatto alla seconda dose di Pfizer, manifestava una eritrodermia intensa al viso ed al torace, una intensificazione drammatica della bocca urente, dolori muscolari insostenibili e refrattari alla terapia antalgica, che il Reumatologo identificava, in capillaroscopia, come una forma ad esordio brutale di dermatopolimiosite. Gli esami dell'auto immunità confermavano la diagnosi. La sintomatologia resisteva a 60mg di Deflan (non tollerava il Deltacortene) e 10mg alla settimana di Metrotrexate, che il Reumatologo decideva di sospendere inserendo Micofenolato Mofelite 500mg 3 al dì mantenendo il cortisonico a scalare. Una tachiaritmia richiedeva in primis TAO e Amiodarone; a seguito di una cardioversione effettuata in campo elettrico stabile (3 sedute) (6), veniva inserito Xarelto e stabilizzazione con Almaritm. Si aggiungeva Alendronato una alla settimana, Dibase una al mese, folina una alla settimana. È stata sottoposta a PET nel sospetto di una recidiva della patologia tumorale a fronte di dolori addominali insorti: esitava una ipercaptazione dei linfonodi addo-

minali ileo-aortici. Una successiva TC ed RNM addominali escludevano una recidiva neoplastica, attribuendo la linfoadenopatia esclusivamente alla patologia reumatica, considerata un viraggio reumatologico da una forma lieve topica stomatologica ad una forma sistemica grave (polimiosite). La paziente ha vissuto una vera metamorfosi, che nel giro di un mese l'ha trasformata da una persona che viveva una senilità fisiologica in una paziente ai limiti di un marasma senile: non più autonoma, cammina con un deambulatore, sottoposta ad un carico farmacologico notevole che sicuramente eserciterà una pressione vs una lieve insufficienza renale. Questa escalation sottende al concetto di autentica fragilità biologica, manifestatasi cronologicamente e causalmente legata agli inoculi. In questo senso si è assistito ad un totale ribaltamento, inoculando a pazienti senili portatori di numerose comorbidità una "informazione", anzi una disinformazione non gestibile in un terreno clinico compromesso, che per altro in precedenza si gestiva in un pur instabile equilibrio.

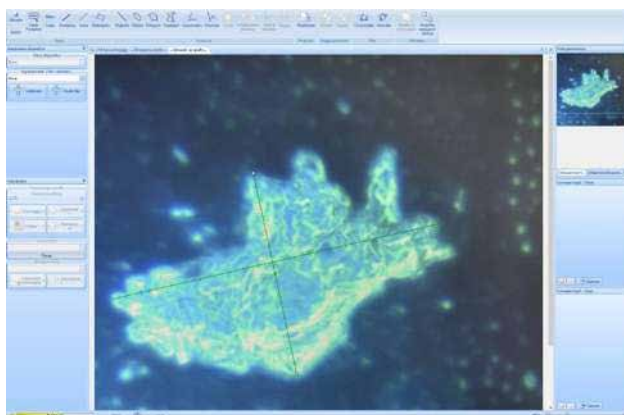


10a

(Fig. 10a) La foto evidenzia la condizione ematica assolutamente normale della Paziente prima degli inoculi.



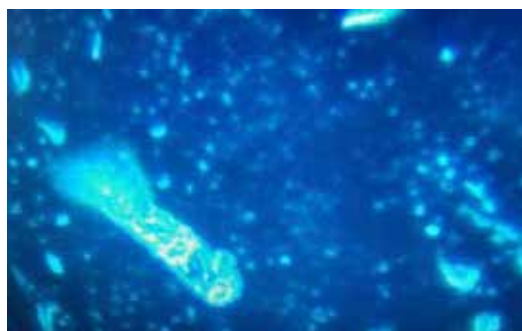10b



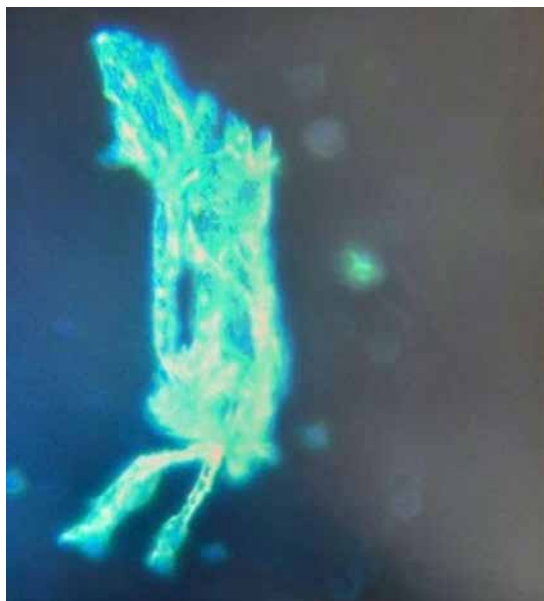10c

(Fig. 10b e 10c) Nella foto un voluminoso agglomerato di inclusioni presumibilmente grafeniche, (Misurazione: 329,14µm X 137,74µm - Software DeltaPix) (a 5 settimane dall'inoculo).

(Fig. 11) Si intravedono ai poli della figura una iniziale configurazione lamellare a scaglie cristalline riferibili ad inclusioni presumibilmente grafeniche, in ottemperanza al fatto che il campo di forze è più energetico ai contorni dello stesso. (a 5 settimane dall'inoculo).

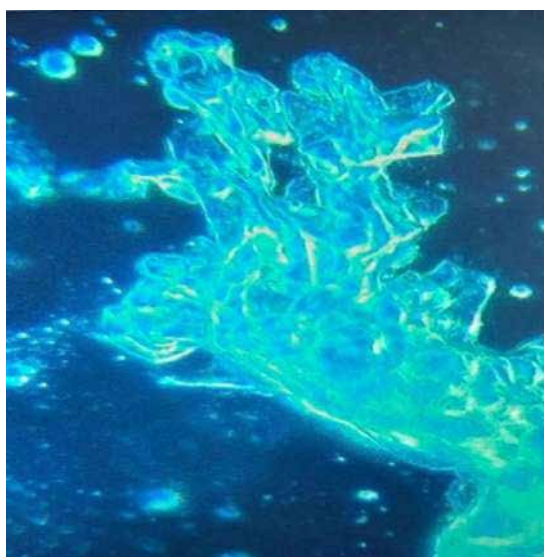


11



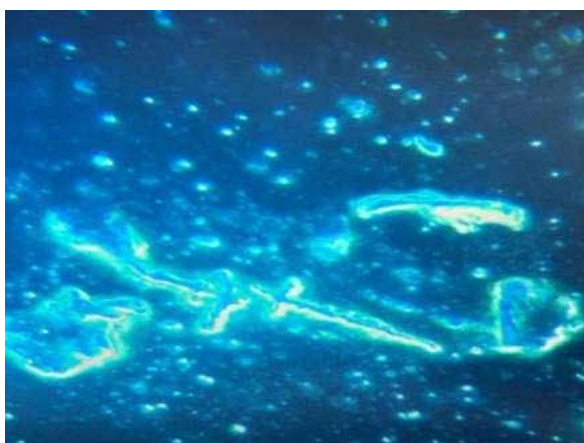
12

(Fig. 12) Ben evidente la configurazione nanotubulare, in questo caso con agglomerati fibro/tubulari strutturati in figure più complesse, come se una in una spinta di un campo auto-interagente portasse il carbonio da una configurazione SP2 a SP3 tendendo alla cristallizzazione. (a5 settimane dall'inoculo)
Altre immagini a 5 settimane dall'inoculo.

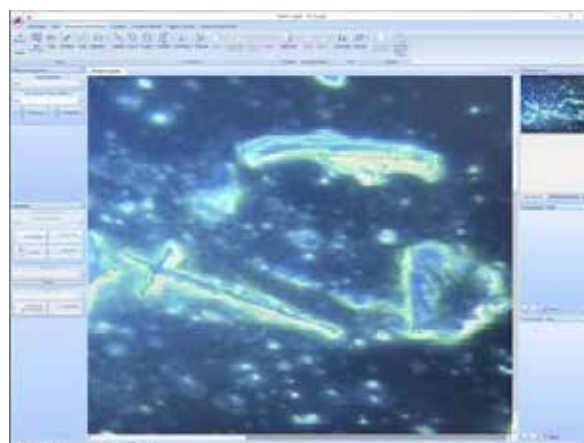


13

(Fig. 13) Le figure geometriche tendono a configurarsi in aggregati estremamente complessi.

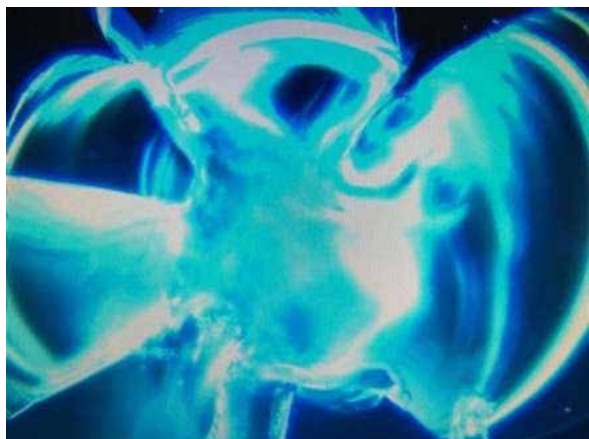

14a

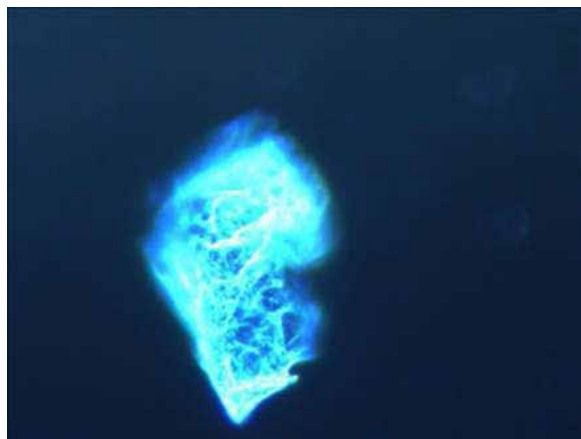

14b

(Fig. 14a e 14b) La foto mostra configurazioni tubulari, scaglie, cristalline e forme miste, circondate da fibrina in cluster. (Misurazione: 146,72µm X 31,03µm - 62,00µm X 61,59µm SoftwareDeltaPix.)



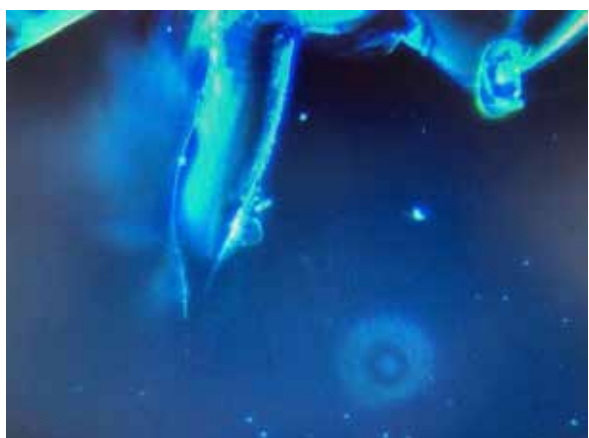15a



15b

(Fig. 15a e 15b) Configurazione cristallina molto regolare e complessa.

Altre immagini a 5 settimane dall'inoculo.

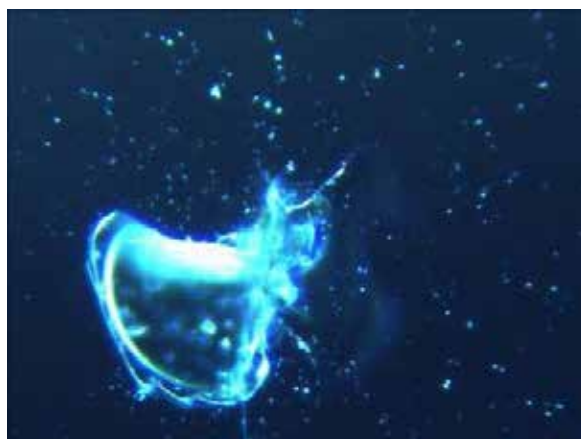


16

(Fig. 16) Immagine scelta in quanto è evidente il passaggio di stato dell'inclusione presumibilmente grafenica da fibra (lato dx) alla configurazione scaglia/lamellare (lato sx).

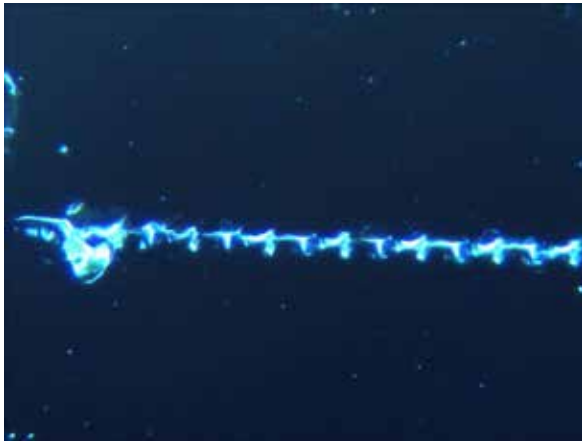

17a

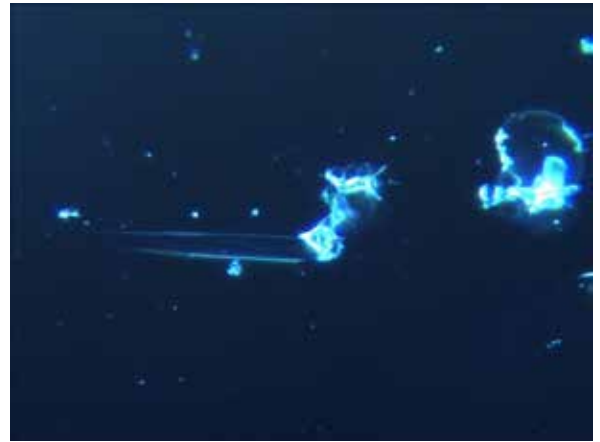

17b

(Fig. 17a e 17b) Immagine esemplificatrice della complessa e strutturata organizzazione cristallino/lamellare. Nella figura di destra un “modulo” dalla morfologia e strutturazione ricorrente con grande frequenza nei pazienti da noi osservati. Le forze aggreganti sono guidate dal contesto entropico negativo (2).



18a



18b

(Fig. 18a e 18b) Immagini di aggregazione cristallina estremamente strutturata, regolare e modulare, con apparenti atteggiamenti “auto-similari di natura frattale”.

CASO N° 4

Maschio di 64 anni, in salute potendo praticare una arte marziale (Ars dinamica CM) che implica tra l'altro apnea profonda.

Professione medico, epatite A all'età di 10 aa, un semiblocco di branca dx documentato al richiamo per la leva militare, un episodio di cupololitiasi all'età di 30 anni con recidiva a 54 e 60 anni. Per ragioni di pura coercizione, essendo vigente una legge di obbligo di inoculazione ai medici, si sottopone il giorno venerdì 17 del mese di dicembre 2021 a siero anti Covid-19 Moderna.

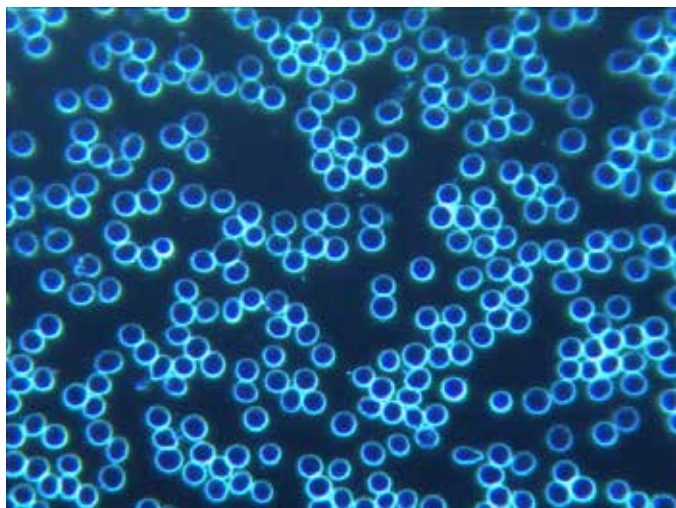
Nel periodo successivo episodi significativi di tachiaritmia con cardiopalmo, recidiva di vertigine parossistica posizionale (trattate la prima con 3 sedute di campo elettrico pulsato (6), la seconda con campo magnetico pulsato (7) si sottopone ad esame del sangue periferico in campo oscuro, che individua presenza di strutture presumibilmente grafeniche (Fig. 18 e 19).

Il giorno 30 gennaio, il paziente si sottopone nuovamente a valutazione del sangue periferico campo oscuro, dopo aver effettuato il 28 gennaio la seconda dose di Moderna.

Già evidenti le configurazioni riferibili ad inclusioni presumibilmente grafeniche (foto allegate). Dal punto di vista clinico si registra iper-coagulabilità ematica alla prova del sanguinamento; proprio in un paziente che era stato scartato da un trial su ticlopidina in quanto affetto da un disturbo di aggregazione piastrinica (Univ. Pavia 1983), con il consiglio di usare con cautela gli antiaggreganti piastrinici.

Nonostante il paziente avesse assunto da una settimana 500 mg di aspirina al dì, con l'intento di salassarsi nel punto dell'inoculo, come peraltro dimostrabile da un filmato contestualmente eseguito, non è stato possibile ricavarne un sanguinamento.

Le stesse problematiche sono emerse durante il prelievo a pungidito, per il secondo esame sul sangue a fresco, quando in precedenza una banale lesione da sbarbamento sanguinava per ore. Attualmente il paziente presenta cefalea gravativa, acufeni bilaterali, fugaci crisi aritmiche e tachicardiche. Assume Prisma 50mg 1 cpr al dì, cardioaspirina, VitaminaD3 4.000U.I. al dì. Terapia Elettrostatica pulsata (6), 3 sedute alla settimana.



19

(Fig. 19) Immagine dello striscio del paziente prima del primo inoculo con Moderna.



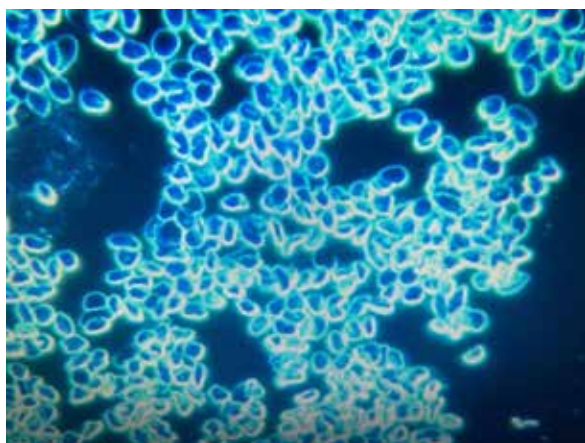
20

(Fig. 20) Immagine riferibile a 3 settimane dal 1° inoculo, con strutture in configurazione dispersa ed inizialmente conglobanti.



21

(Fig. 21) Altra Immagine sempre a 3 settimane dal 1° inoculo.



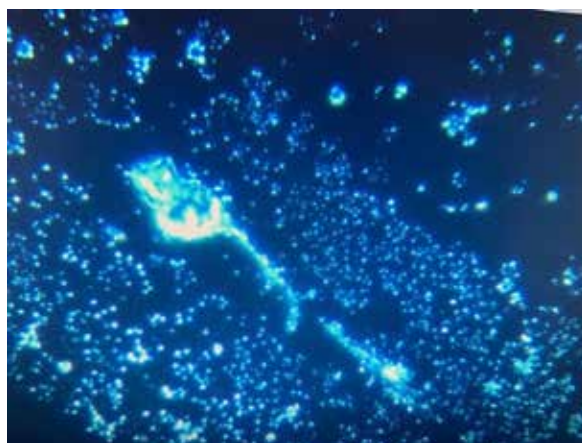
22

(Fig. 22) Immagine a 2 giorni dal 2° inoculo che evidenzia una grave aggregazione e modificazione morfologica eritrocitaria.

Altre immagini a 2 giorni dal 2° inoculo.



23a

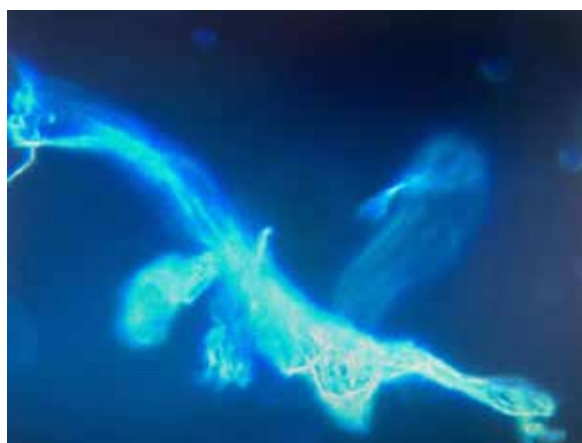


23b

(Fig. 23a e 23b) Immagine esemplificativa dei differenti livelli aggregativi presenti.

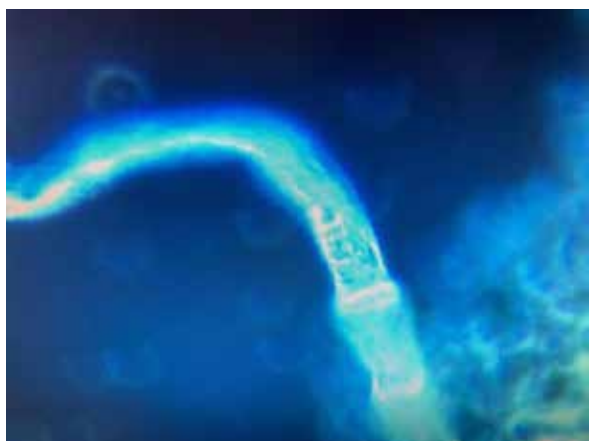

24a

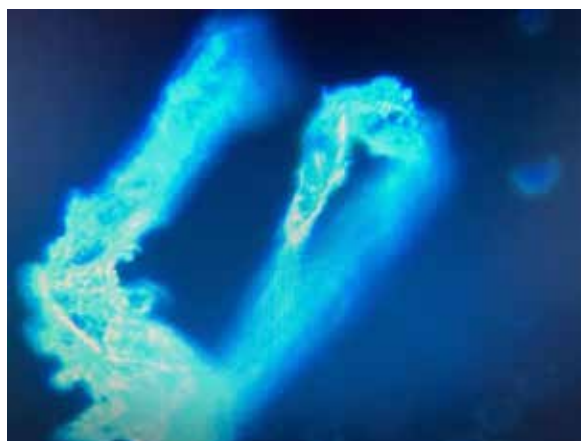

24b

(Fig. 24a e 24b) Evidenti formazioni tubulari in fase aggregativa con morfologia complessa.



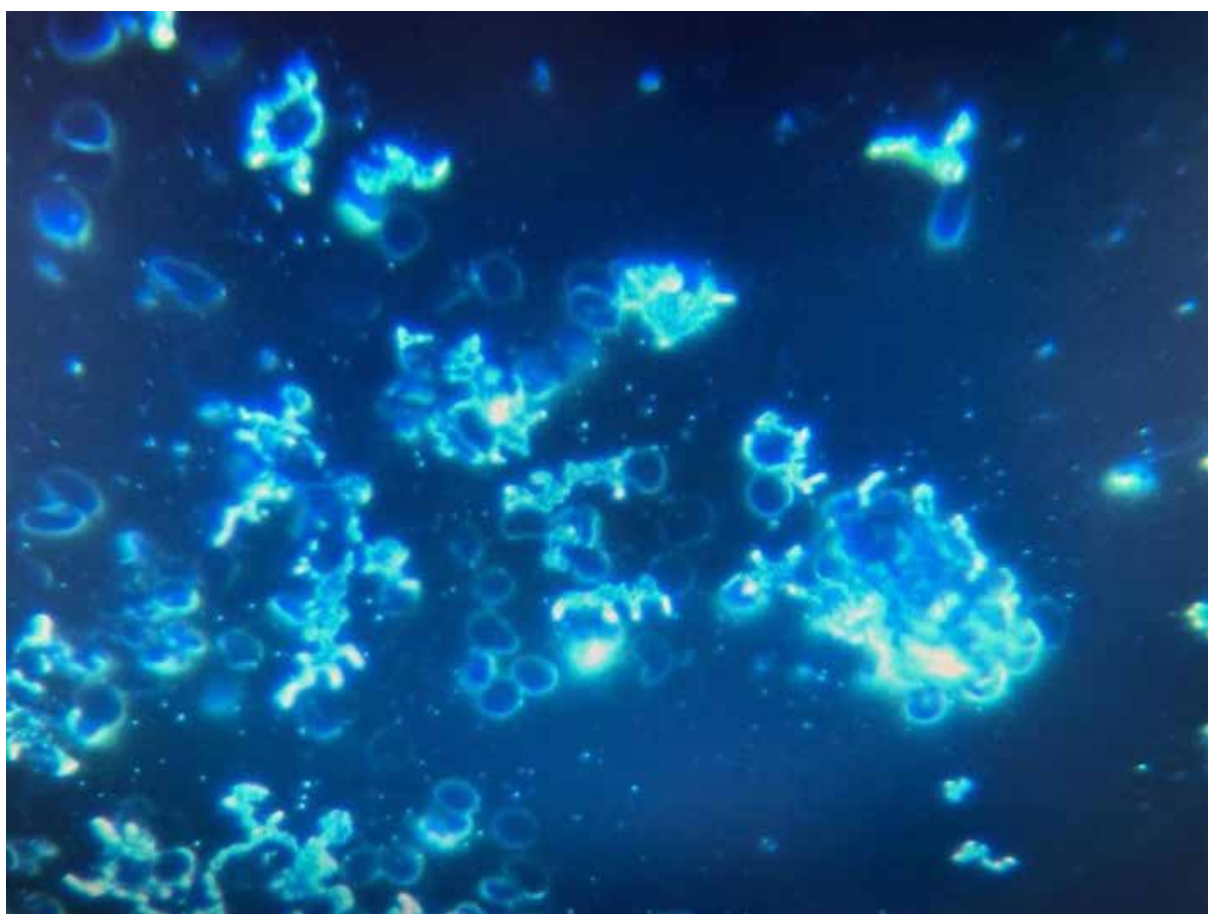
25a



25b

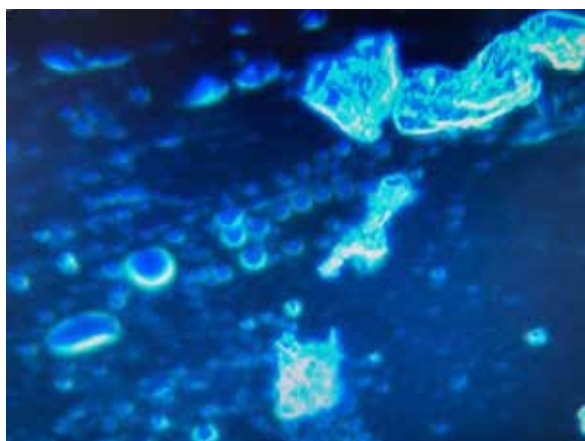
(Fig. 25a e 25b) Evidenti formazioni tubulari in differenti stadi aggregativi.

Altre immagini a 2 giorni dal 2° inoculo.

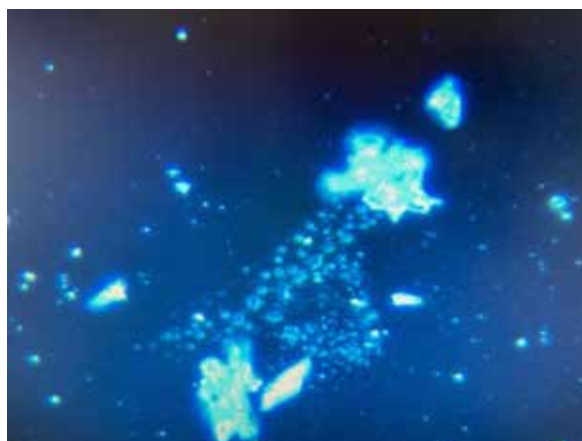


26

(Fig.26) Nell'immagine i globuli rossi sono assorbiti in superficie da corpuscolato riferibile ad ossido di inclusioni presumibilmente grafeniche.

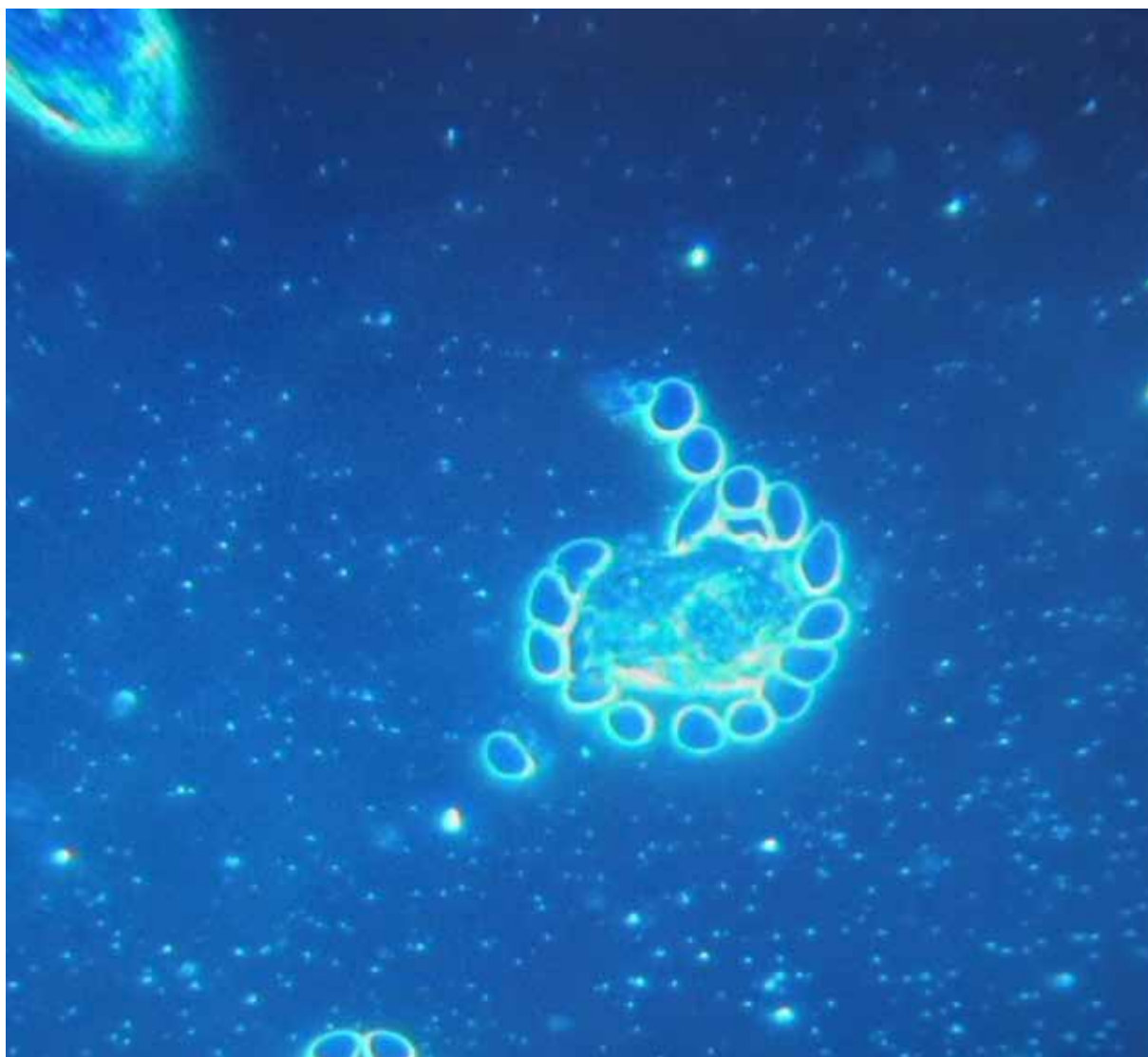


27a



27b

(Fig. 27a e 27b) Evidente sofferenza eritrocitaria con attrazione verso i conglomerati corpuscolari.



28

(Fig. 28) La foto è stata decontestualizzata dalle altre perché evidenzia nel modo più eclatante l'interfaccia di interazione tra emazie e particella presumibilmente grafenica, appartiene all'esame post inoculo del **Pz. 2**.

DISCUSSIONE E CONCLUSIONI

Nel presente studio è stato analizzato il sangue al microscopio ottico in campo oscuro e in contrasto di fase di 1006 soggetti sintomatici dopo vaccinazione anti-COVID con Pfizer/BioNTech o Moderna. In 948 soggetti su 1006, pari al 94% del totale analizzato, si sono evidenziate varie alterazioni dello stato di aggregazione degli eritrociti ed è stata rilevata la presenza nel sangue periferico di particelle esogene puntiformi ed auto-luminescenti in campo oscuro, con una luminescenza decisamente superiore a quella della parete del globulo rosso ben ossigenato e con un aspetto caratteristico a “cielo stellato”. I soggetti analizzati dopo un intervallo di tempo maggiore presentavano tipicamente anche formazioni tubulari/fibrose e frequentemente anche cristalline e lamellari con morfologie estremamente complesse e costanti.

Le analisi del sangue di dodici soggetti, eseguite con la stessa metodologia prima della vaccinazione, evidenziavano quadri ematologici assolutamente normali. Le alterazioni trovate dopo l'inoculazione dei vaccini a mRNA rafforzano ulteriormente l'ipotesi che le modificazioni sarebbero da riferirsi in prima battuta ai vaccini a mRNA.

I 4 casi descritti nella presente serie sono rappresentativi dei 948 casi nei quali si sono trovate strutture e sostanze assolutamente anomale. Le alterazioni a carico degli eritrociti mostrano una tendenza alla aggregazione/disgregazione, impilamento a rouleaux, emolisi, condizioni suggestive per importante alterazione del potenziale Zeta. Inoltre, vi è la tendenza della fibrina a disporsi in cluster. Tali alterazioni potrebbero correlarsi con i disturbi di coagulazione dopo vaccinazione anti-COVID, causati anche dalla nota tossicità vascolare della proteina Spike [2,3], prodotta dai soggetti inoculati con vaccini a mRNA [4].

Con questi quadri ematologici è lecito attendersi la riattivazione di situazioni oncologiche o lo scompenso di una senilità fisiologica verso forme di marasma accelerate, come il Caso n. 4 sembra confermare.

In conclusione, mai si era osservato un così brusco cambiamento del sangue periferico dopo inoculo di vaccini, con transizione da uno stato di perfetta normalità ad uno patologico, con emolisi, impacchettamento per adesione dei globuli rossi ed impilamento degli stessi in complessi e giganteschi conglomerati.

Mai si era osservata la presenza di una così grande quantità di particelle esogene nel sangue apparentemente incompatibili con un normale flusso ematico del microcircolo e che si modificano nel tempo, con fenomeni di auto-aggregazione.

Sono necessari ulteriori studi per definire la natura delle particelle riscontrate del sangue, quale sia la loro provenienza e per individuare possibili soluzioni.

Si allega l'**analisi al SEM** (con studio abbinato sia all'analisi con il **Detector degli elettroni secondari (SE)**, ed in alcuni casi anche con il **Backscatter Electron Detector (BSE)**, sia con la tecnologia **EDS (EDX)** “*analisi degli elementi mediante spettroscopia a raggi X a dispersione di energia*”) del sangue di due soggetti (**caso n.3 e n.4**), eseguita dal Laboratorio di Microscopia Elettronica, Dipartimento di Chimica, dell'Università di Torino.

Torino, 31 marzo 2022

RELAZIONE RIGUARDANTE LE MISURE ESEGUITE CON LA TECNICA DELLA MICROSCOPIA ELETTRONICA A SCANSIONE (SEM)
ACCOPIATA ALLA SPETTROSCOPIA A DISPERSIONE DI ENERGIA (EDS) SU CAMPIONI DI SANGUE

1. OGGETTO

In data 13 febbraio 2022 è pervenuta presso il nostro laboratorio la richiesta di esecuzione di misure con la tecnica della microscopia elettronica a scansione su due campioni di sangue. Le analisi richieste sono state condotte in data 14 febbraio e 24 febbraio 2022 presso il Laboratorio di Microscopia Elettronica del Dipartimento di Chimica dell'Università degli Studi di Torino sito in via Quarello 15A. La richiesta del committente era quella di identificare la presenza di strutture aventi morfologie anomale rispetto a quelle, ben conosciute, appartenenti al sangue umano. In particolare modo, la richiesta del committente si fondava sull'identificazione di strutture precedentemente rilevate dallo stesso, con la tecnica della microscopia ottica. Inoltre, una volta identificate, si richiedeva di eseguire l'analisi elementare per individuare la composizione chimica delle stesse.

2. METODOLOGIA ANALITICA

I vetrini da analizzare sono stati preparati subito prima delle analisi tramite striscio e, dopo asciugatura, gli è stato depositato 1 nm di cromo. La deposizione di un sottile film metallico sul campione si rende necessaria ogniqualvolta si analizzano campioni non conduttivi che impedirebbero l'acquisizione delle immagini. La scelta del cromo è stata necessaria in quanto possiede una grana molto fine adatta per operare con strumentazioni sofisticate come quella utilizzata per l'esecuzione delle misure.

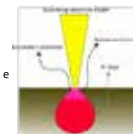
2.1 Principi della Tecnica

La tecnica della microscopia elettronica a scansione (SEM) è una tecnica che utilizza un fascio di elettroni accelerato per produrre delle immagini tridimensionali di un campione. Questa tecnica rappresenta uno strumento indispensabile nell'ambito della caratterizzazione dei materiali e, come tale, viene utilizzata in ogni ambito della ricerca e dell'industria. Di seguito riportiamo brevemente alcuni cenni della tecnica in quanto possono essere utili per comprendere meglio l'origine delle immagini prodotte.

Il fascio elettronico prodotto da una sorgente viene opportunamente accelerato e attraverso una serie di lenti elettromagnetiche per essere, finalmente, focalizzato sul campione. Quando gli elettroni del fascio colpiscono il campione, possono avvenire degli urti che daranno origine ad un volume di interazione (avente forma a goccia) dal quale fuoriusciranno i segnali utili per produrre le immagini.

I principali tipi di segnali che si originano e che vengono raccolti da opportuni detector sono:

- **Elettroni secondari**, sono elettroni del campione che dopo aver subito urti con gli elettroni del fascio vengono espulsi dagli strati più superficiali del campione (poche decine di nanometri) e portano con sé informazioni di tipo morfologico e topografico. Le zone più esposte o aventi un rilievo molto accentuato appaiono più luminose nelle immagini prodotte.
- **Elettroni retrodiffusi o backscattered**, sono elettroni del fascio (più energetici dei secondari) che dopo aver interagito con i nuclei del campione vengono deviati ed espulsi in superficie. La particolarità di questi segnali è che, arrivando da profondità maggiori del campione (1-2 micron), portano con sé informazioni di tipo composizionale. In particolare modo, la presenza di elementi aventi numero atomico più alto (elementi pesanti) appaiono più luminosi e viceversa per quelli più leggeri.



Università degli Studi di Torino _ Codice Fiscale 80088230018 – Partita IVA 02099550010

1

DOCUMENTAZIONE FOTOGRAFICA

In questo documento viene riportata la raccolta fotografica relativa ai due campioni di sangue analizzati con le tecniche FE-SEM/EDS.

Cosa troverete in questo documento:

- Per ogni «struttura» riscontrata sono state riportate diverse fotografie a diversi ingrandimenti. Le immagini riportate sono state ottenute con il detector per gli elettroni secondari (SE) che, fornendo informazioni di tipo morfologico, sono risultate quelle più utili per il nostro scopo di indagine. In qualche caso, quando ho ritenuto utile, ho riportato anche quelle in BSE.
- Per ogni struttura riscontrata sono state acquisite delle microanalisi (EDS) sia puntuali sia come mappe di distribuzione. Queste informazioni, oltre alla visualizzazione grafica delle mappe, riportano anche le percentuali semi-quantitative degli elementi presenti. Tali microanalisi sono state acquisite in alcune zone dove è stato ritenuto più opportuno.
- Le immagini qui riportate sono corredate di marker, unico dato essenziale che deve essere associato ad un'immagine di microscopia elettronica ma se si desiderasse consultare le immagini «tali e quali come vengono fornite dallo strumento» (cioè, contenenti tutti i parametri di acquisizione: voltaggio, ingrandimento, tipo di detector e corrente di probe) queste si trovano nell'allegato «Materiale di supporto». Inoltre, nello stesso allegato potrete anche consultare le immagini acquisite in modalità BSE (contrasto chimico) che, pur non essendo fondamentali in questo caso, sono utili per avere un quadro completo dei campioni analizzati.

1



DOCUMENTAZIONE FOTOGRAFICA SOMMARIO

C1

Campione di sangue
soggetto 1

- Globuli rossi ... pag. 3
- Struttura 1 ... pag. 4
- Struttura 2 ... pag. 11
- Struttura 3 ... pag. 14
- Struttura 4 ... pag. 17

C2

Campione di sangue
soggetto 2

- Globuli rossi ... pag. 21
- Struttura 5 ... pag. 22
- Struttura 6 ... pag. 27
- Struttura 7 ... pag. 28

2

GLOBULI ROSSI_campione 1


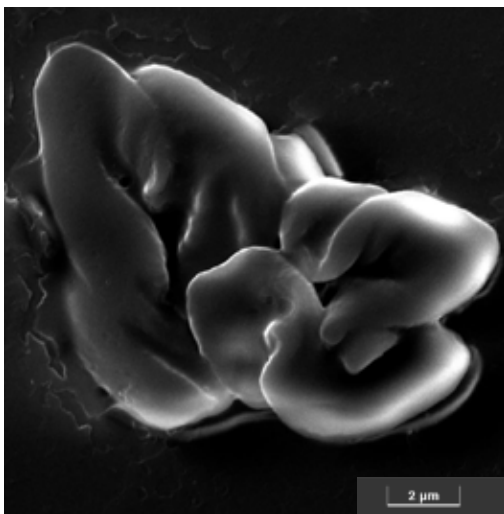
C1

Quest'immagine, ottenuta a 20kx, mostra un agglomerato di globuli rossi ripiegati e la relativa microanalisi.

Carbonio, azoto ed ossigeno sono gli elementi principali.

Gli altri elementi corrispondono ai componenti del vetrino.

Tracce di zolfo e potassio sono anche state riscontrate.



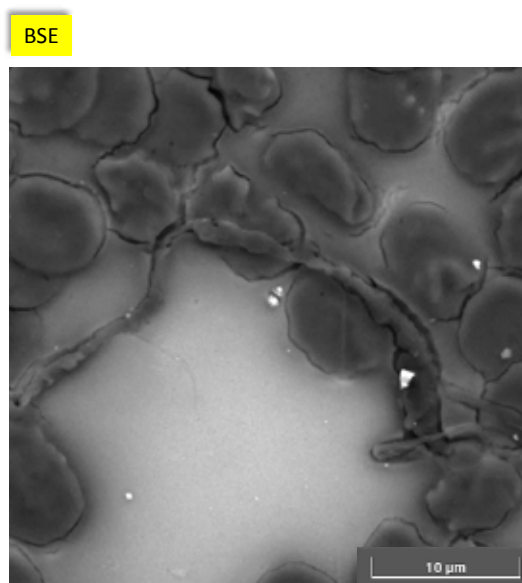
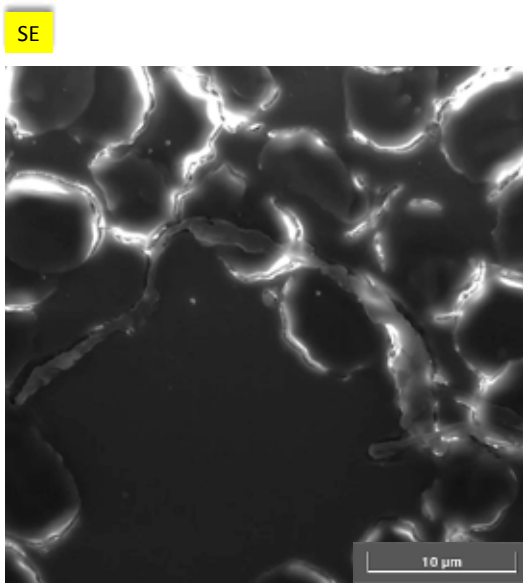
3

Struttura 1

C1

Le immagini qui riportate sono state acquisite a 8kx e mostrano la presenza di un corpo allungato, ed attorcigliato su se stesso, di lunghezza superiore a 40 micron e spessore variabile di qualche micron.

Entrambe le immagini acquisite (SE&BSE) mettono in evidenza una struttura avente morfologia molto diversa da quella dei globuli. Per poter studiare meglio la natura di questa struttura si è proceduto con l'acquisizione di immagini ad ingrandimenti maggiori di diverse zone.



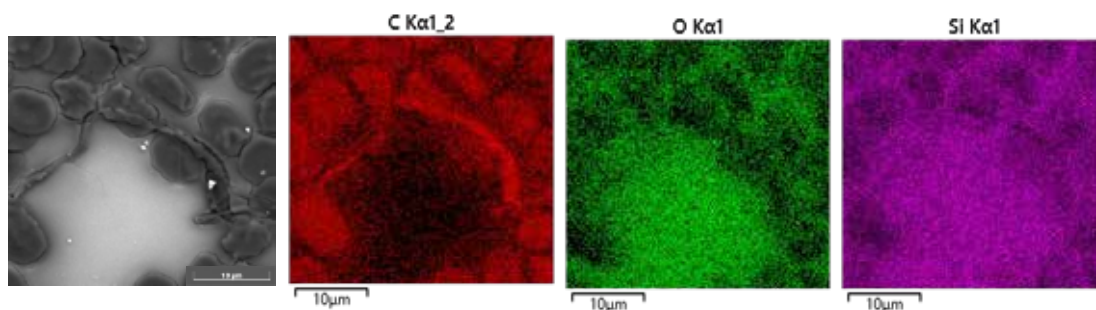
4

Struttura 1 e microanalisi

C1

Le mappe di distribuzione degli elementi dell'area indagata mostrano come il carbonio sia l'elemento preponderante costituente il corpo allungato. La mappa del carbonio, in rosso, mostra infatti un accumulo di questo elemento su tutta la lunghezza. La presenza preponderante di questo elemento è evidente osservando come la mappa relativa sembra una copia della fotografia. Lo stesso non può dirsi dell'ossigeno che, anche se presente, lo è in percentuali ben più basse.

Ho riportato anche la mappa del silicio (costituente il vetrino) come riferimento. Un'informazione molto utile che può essere tratta guardando la mappa del silicio è che, in corrispondenza di una parte del corpo «estraneo» si osserva una zona scura (a destra). Questo indica che in quella zona, lo spessore del corpo è maggiore rispetto al resto.

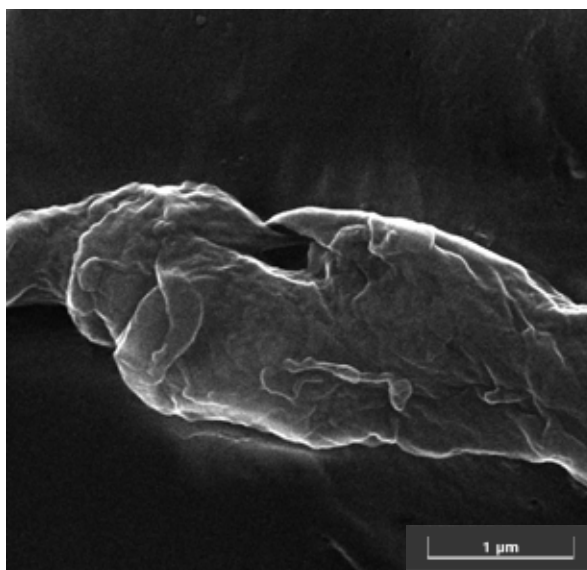
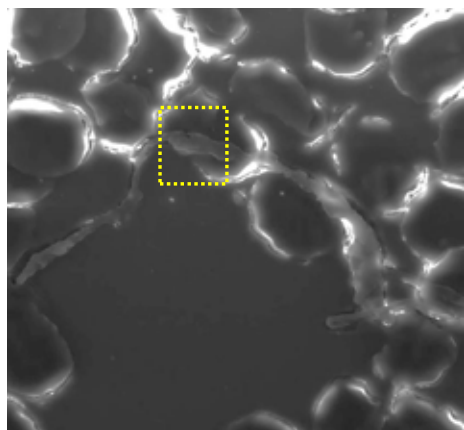


5

Struttura 1

C1

L'immagine a destra è l'ingrandimento acquisito a 70kx dell'area indicata nel riquadro dove si osservano più strati sovrapposti e stropicciati.




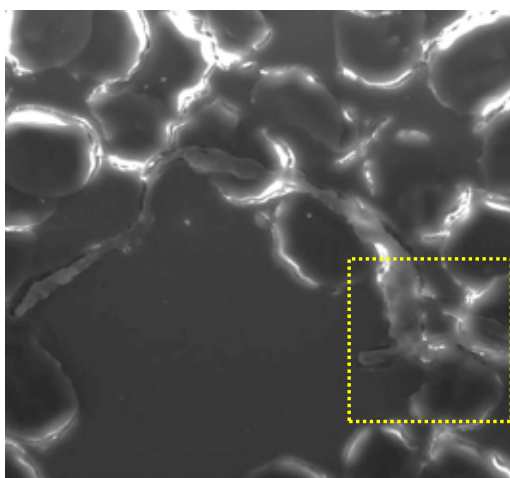
6

Dettaglio a 70kx

C1

Ulteriore ingrandimento acquisito a 70kx di una zona diversa, indicata nel riquadro, dove si osserva nuovamente la presenza di più strati sovrapposti.

In pagina successiva, la microanalisi confermerà ulteriormente la natura, prevalentemente carboniosa della stessa.



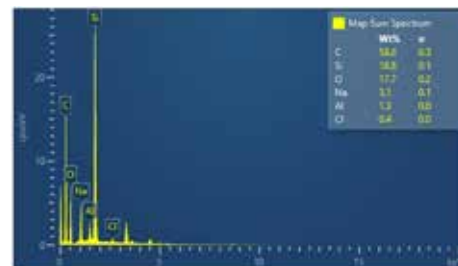

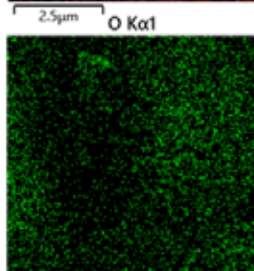
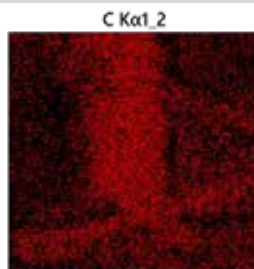
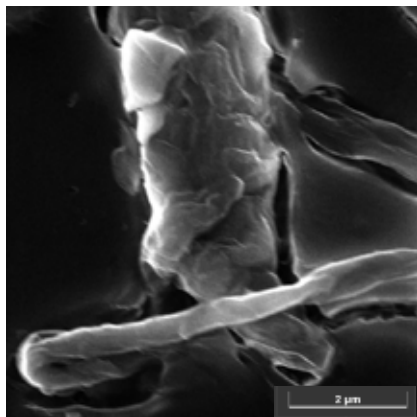
7

Dettaglio a 40kx e microanalisi

C1

La mappa di distribuzione degli elementi evidenzia l'accumulo di carbonio nella zona corrispondente al corpo in questione.

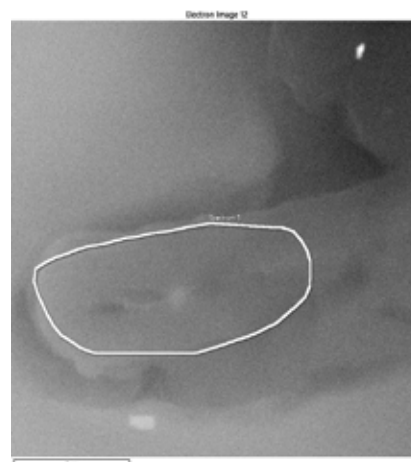
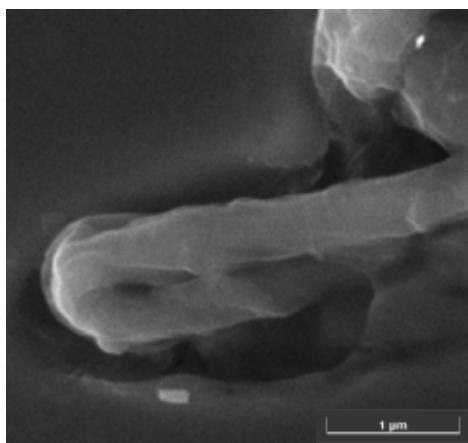
La mappa del silicio mostra la componente principale del vetrino e può essere utile come riferimento per le altre mappe.



8


Dettaglio a 80kx e microanalisi puntuale

C1



La microanalisi puntuale eseguita sulla zona indicata ha messo in evidenza la presenza di carbonio al 63%. Sono anche stati evidenziati gli elementi costituenti del vetrino (silicio, ossigeno e sodio). Tracce di sali (cloruro di sodio e/o cloruro di potassio) sono anche state rilevate.

Alluminio e silicio possono essere dovuti alla presenza di qualche silicoalluminato (particelle più chiare), componente del particolato atmosferico.


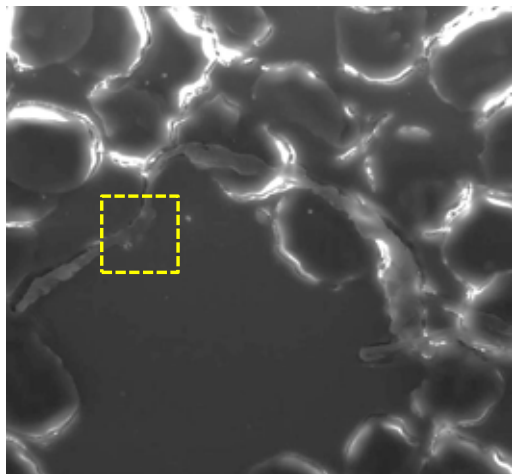


9

Dettaglio a 280kx

C1

Per finire, l'immagine qui riportata è stata ottenuta ad un alto ingrandimento, 280kx, e mostra la struttura superficiale del film componente questa struttura che ricorda quelle tipiche delle strutture grafeniche.



10

Struttura 2

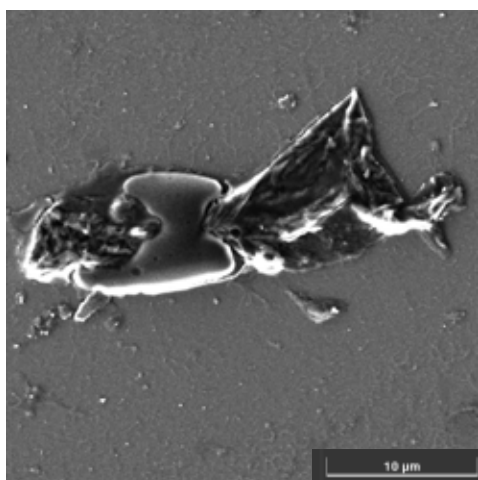
C1

Queste immagini, acquisite a 9kx, riportano la seconda struttura riscontrata nel campione 1.


Questa sembra mostrare un globulo rosso infilzato da una struttura di tipo «foglio stropicciato» e ripiegata.

Nella pagina successiva vengono riportate le microanalisi puntuali eseguite sia sulla parte «tondeggante» sia sul corpo che lo attraversa in modo da valutare le eventuali differenze di composizione elementare anche se. Già guardando l'immagine in BSE si può prevedere che la composizione sarà molto simile (livelli di grigio molto simili).

SE



BSE

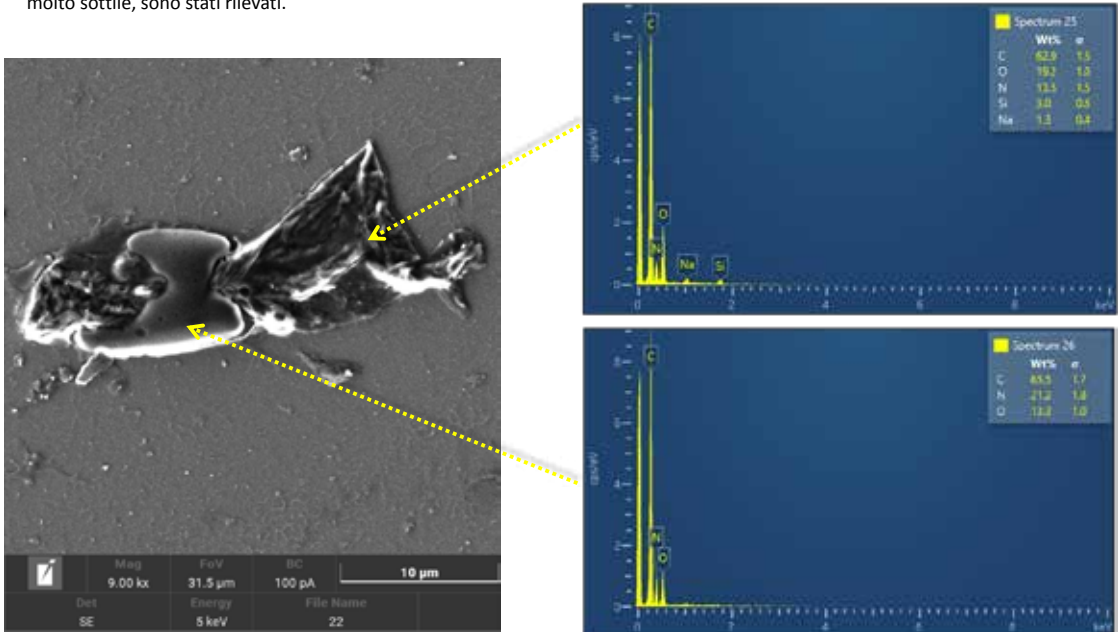


11

Struttura 2 e microanalisi

C1

Gli elementi costitutivi il globulo ed il corpo che lo attraversa sono gli stessi: carbonio, azoto ed ossigeno. L'azoto sembra essere maggiormente presente nel globulo.
 Il silicio ed il sodio riscontrati nel film (spettro 25) appartengono ai componenti del vetrino che, in questo caso, essendo il film molto sottile, sono stati rilevati.

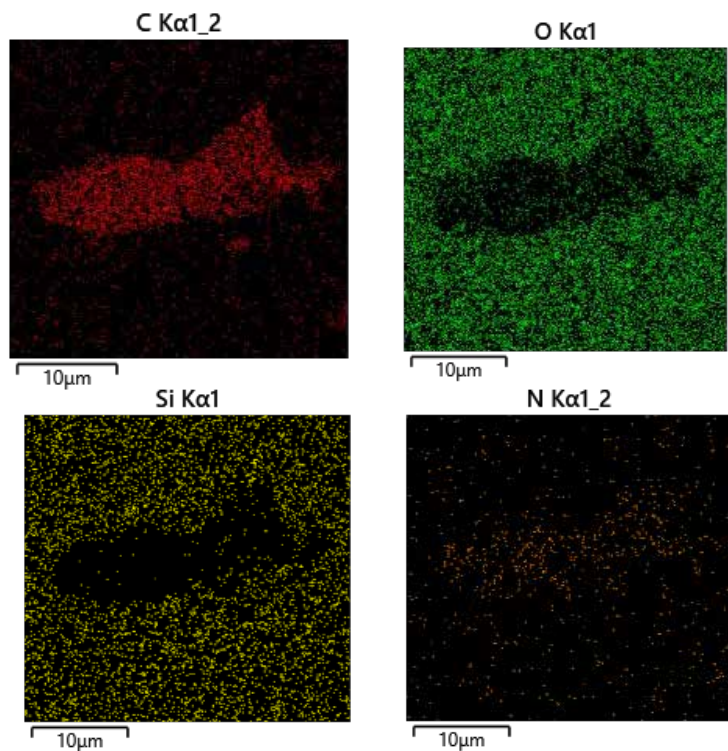



12

Struttura 2 e microanalisi

C1

La mappa di distribuzione degli elementi conferma la prevalente presenza di carbonio con percentuali minori di azoto ed ossigeno.



13

Struttura 3

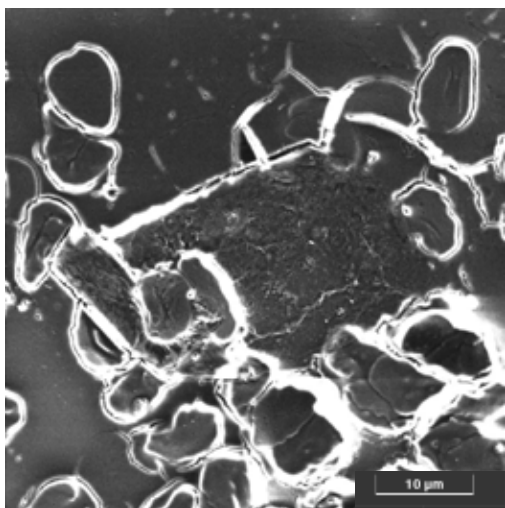
C1

Questa terza struttura riscontrata nel campione 1 mostra due corpi aventi linee geometriche molto ben definite con angoli altrettanto definiti. Le dimensioni di queste strutture sono di qualche decina di micron.


In questo caso, riporto anche le foto in BSE in quanto utili per la visualizzazione dei confini della struttura.

Le immagini in SE mostrano i bordi molto luminosi (caratteristico di questo tipo di segnale) ad indicare che sono corpi con maggiore rilievo topografico. Guardando entrambe le immagini si individua chiaramente come queste due strutture si staccano dal vetrino di supporto facendo vedere molto bene i bordi regolari. Inoltre, la loro texture appare molto diversa dal resto del campione. Le immagini ad ingrandimenti maggiori, presenti nelle pagine successive, metteranno in evidenza questo aspetto.

SE



BSE



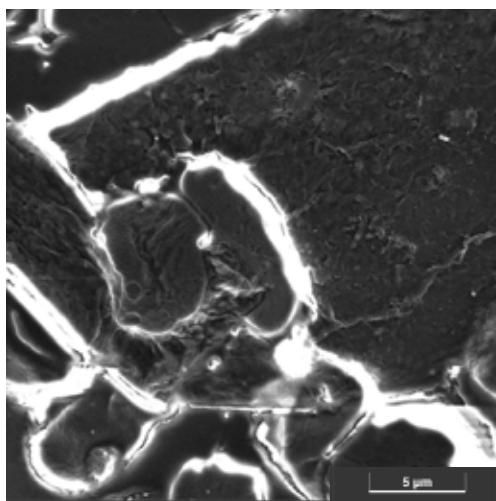
14

Struttura 3_Dettaglio a 11kx

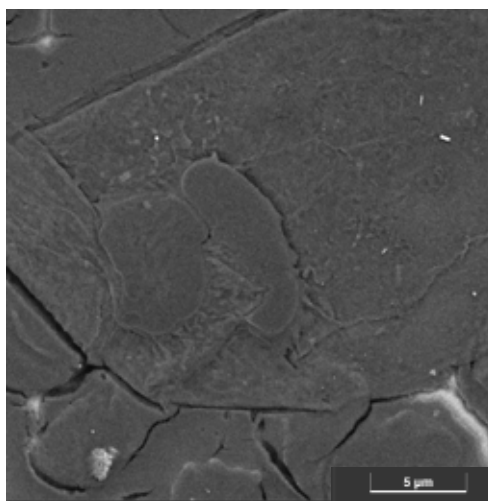
C1

Ulteriori dettagli della texture ad ingrandimento crescente.

SE



BSE



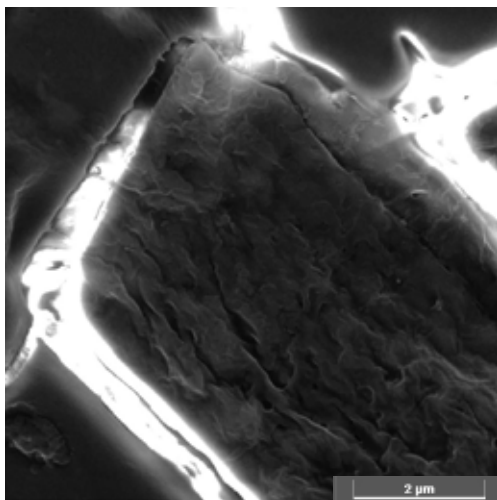
15

Struttura 3_Dettaglio a 38kx


C1

Il dettaglio ingrandito di uno di questi corpi mostra una struttura a film rugoso simile alle strutture di tipo grafenico.

SE



BSE



16

Struttura 4


C1

In questa pagina vengono riportate le immagini acquisite a 6kx di un'ulteriore struttura rilevata nel campione 1.

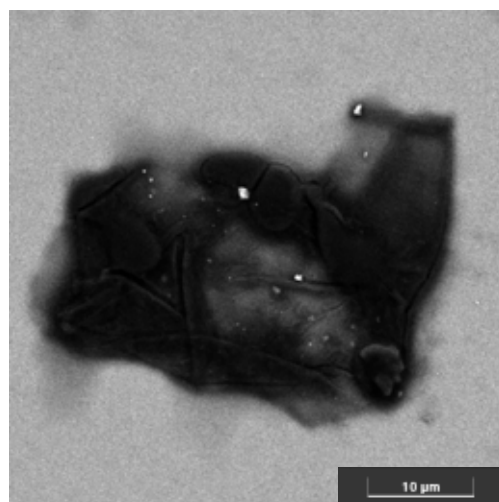
In questo caso è molto utile riportare anche l'immagine in BSE che rende evidente già da subito il fatto che la composizione chimica di questo film è fatta di elementi molto leggeri (contrasto scuro rispetto al fondo). Inoltre, si osserva come il film sia molto sottile in alcuni punti e le pieghe presenti siano molto ben visibili. Il film avvolge alcuni globuli rossi.

Le dimensioni sono di alcune decine di nanometri.

SE



BSE

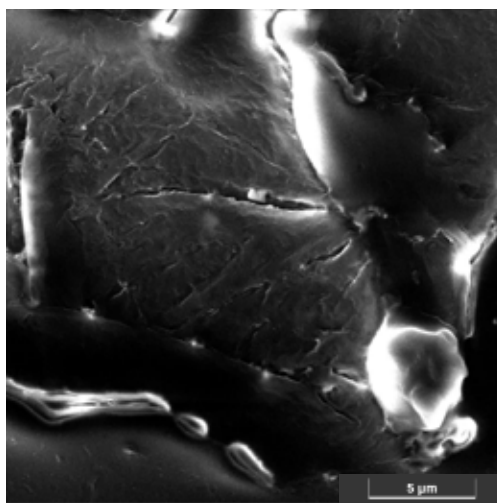



17

Struttura 4_Dettaglio a 12kx

C1

Due ingrandimenti in zone diverse, ad un ingrandimento maggiore 12kx, mostrano più in dettaglio la struttura del film. Non appare continuo ma composto da più frammenti assemblati.


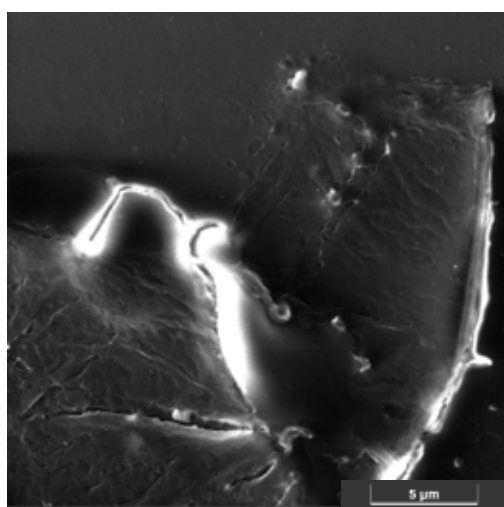


18

Struttura 4 e microanalisi

C1

La mappa di distribuzione degli elementi conferma la prevalente presenza di carbonio con percentuali minori di azoto ed ossigeno.




19

Struttura 4 e microanalisi

C1

Qui riporto i dati della microanalisi eseguita in due punti: uno che sembra più spesso ed uno più sottile. Nella parte ripiegata, e quindi più spessa (spettro 9) la presenza di silicio del vetrino è minore rispetto allo spettro 8 dove, essendo il film molto più sottile, la percentuale di silicio rilevata è molto maggiore. Questo conferma quanto già detto nel caso della struttura 1 in pag.5.

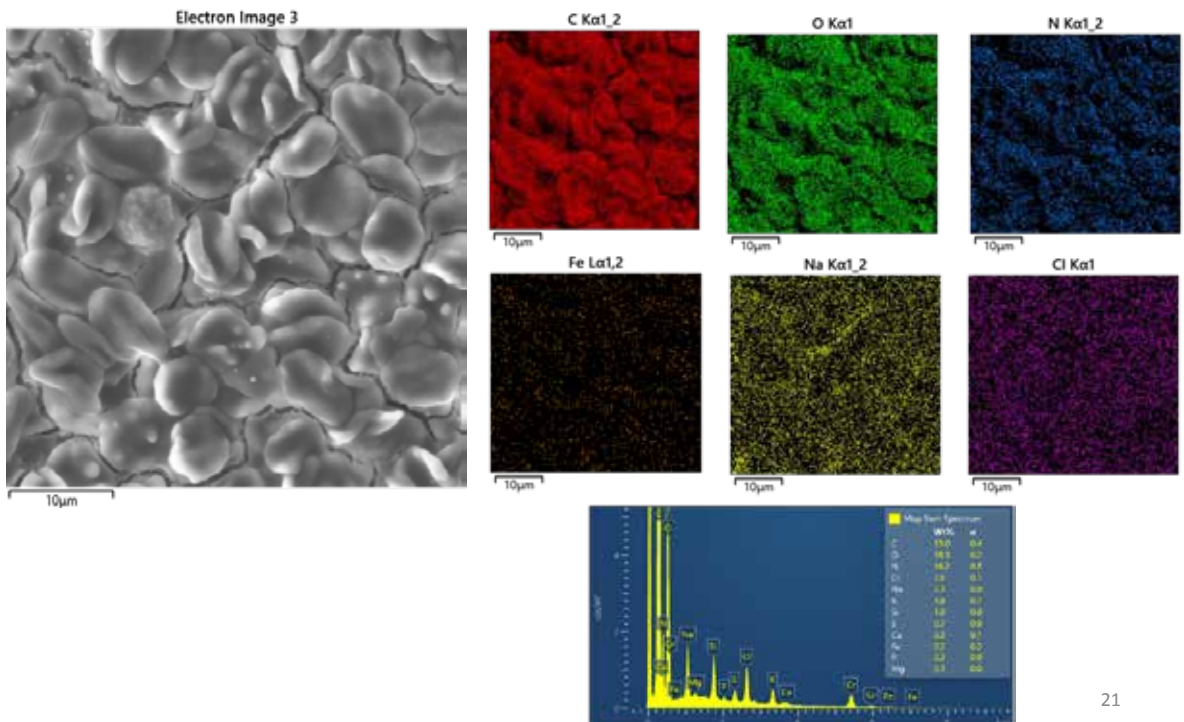


20

GLOBULI ROSSI_campione 2

C2

Immagine dei globuli rossi presenti nel campione 2.
I relativi dati della microanalisi mostrano la presenza di tracce di ferro uniformemente distribuiti.

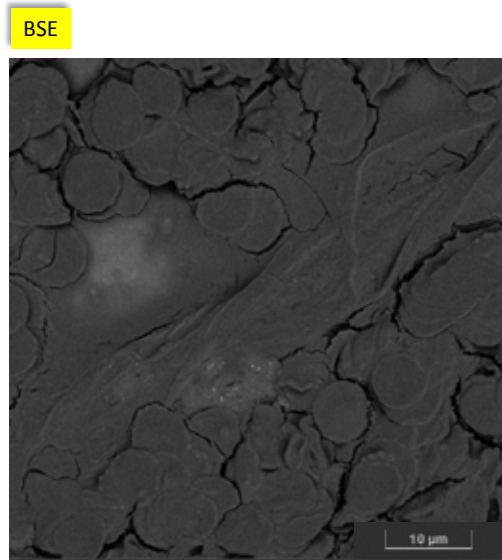
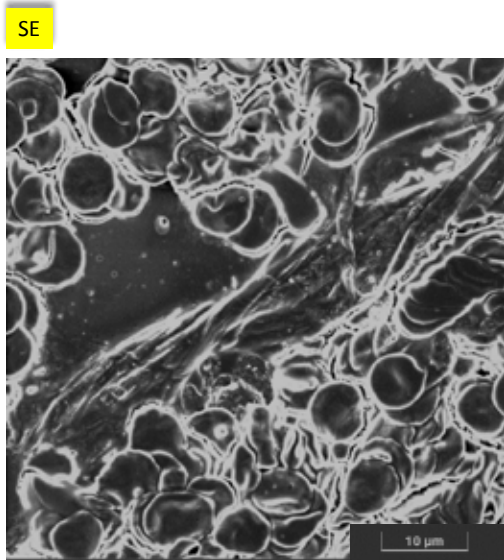


21

Struttura 5_5kx

C2

La prima struttura riscontrata nel secondo campione analizzato mostra un film di dimensioni notevoli (centinaia di micron) che avvolge i globuli rossi che appaiono molto agglomerati tra di loro. In questo caso, ho ritenuto utile riportare anche l'immagine in BSE per evidenziare come il film avvolge i globuli in modo da non renderli più rilevabili.

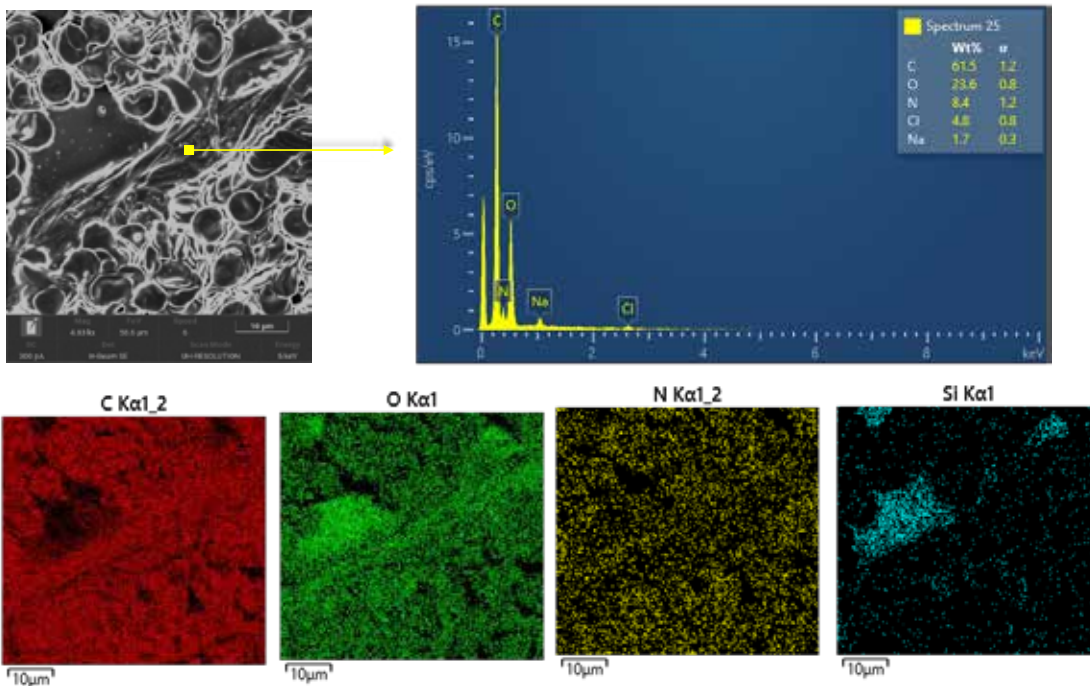


22

Struttura 5 e microanalisi

C2

La microanalisi eseguita in un punto del film, evidenzia una componente di prevalenza carboniosa. Inoltre sono anche state rilevate la presenza di ossigeno ed azoto in percentuali minori .



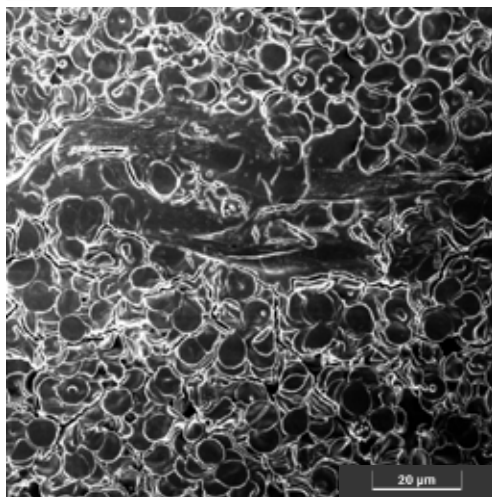
23

Struttura 5


C2

Quest'immagine mostra un altro frammento del film che, come una specie di velo, si estende per circa un centinaio di micron. Essendo così lungo, non è stato possibile fotografarlo in un solo scatto.

SE



BSE



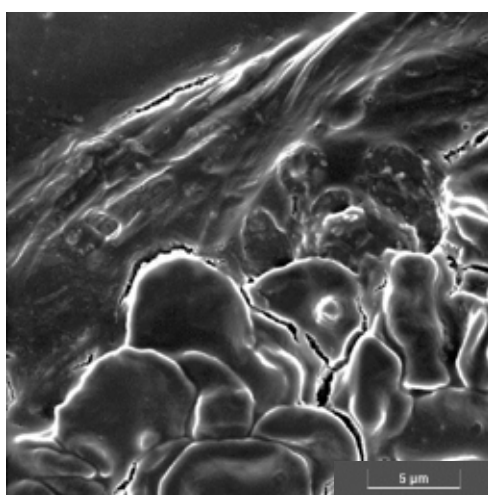
24

Struttura 5_Dettaglio ingrandito a 10kx

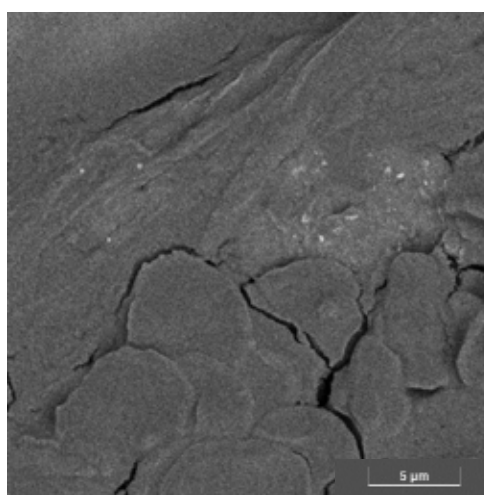
C2

Dettaglio ingrandito del film con le sue pieghe dove si conferma la diversa natura del film rispetto ai globuli

SE



BSE


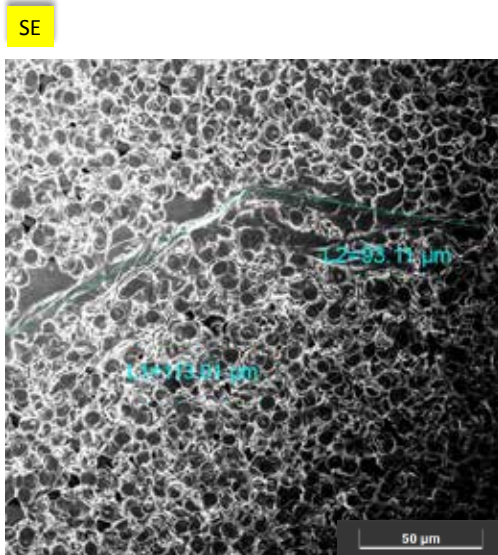


25

Struttura 5 a basso ingrandimento e misure

C2

Su un'immagine a basso ingrandimento (circa 1kx) si è cercato di misurare la lunghezza del film utilizzando il software dello strumento. Come si osserva, la misura è approssimativa (in difetto) in quanto il film non è steso ma un po' ripiegato ed inoltre si tratta di più frammenti collegati. La misura complessiva supera i 200 micron

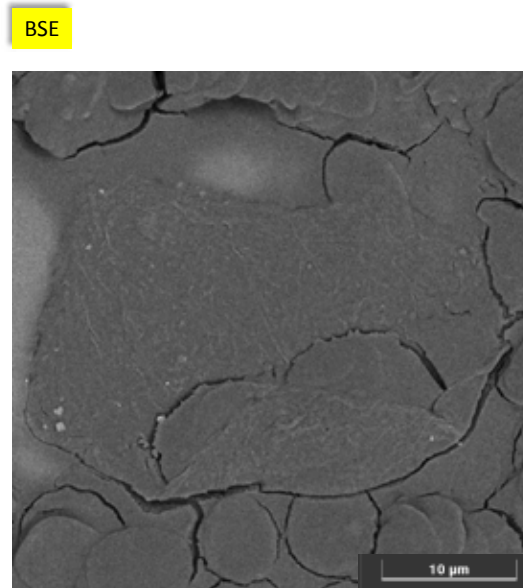
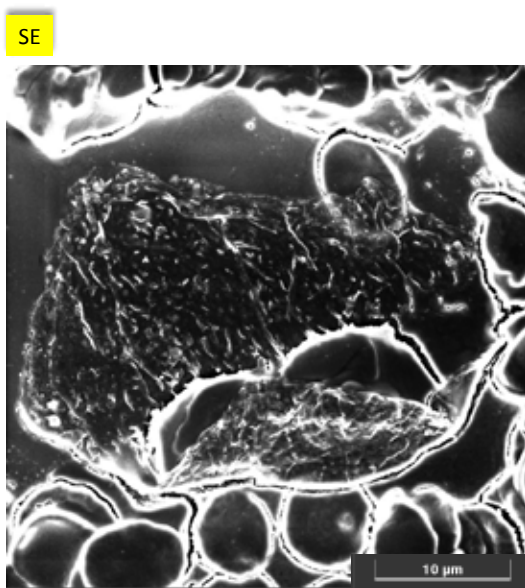


26

Struttura 6

C2

La seconda struttura riscontrata sul campione 2 mostra un film di circa 30 micron che avvolge dei globuli rossi. Come si evidenzia da entrambe le immagini, il film appare molto sottile e formato da diversi frammenti assemblati e ripiegati.

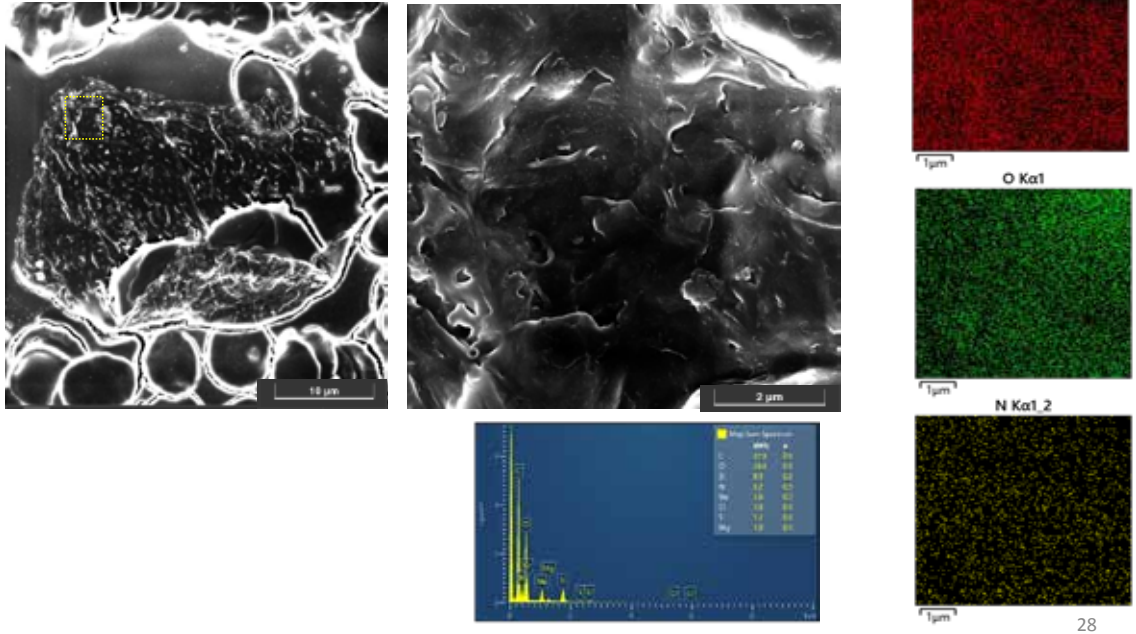


27

Struttura 6_ingrandimento e microanalisi

C2

L'immagine centrale mostra un dettaglio ingrandito a 36kx dell'area del riquadro del film. Si osserva come il film appare composto da diversi strati assemblati. Non si tratta di un film continuo. La microanalisi dell'area ingrandita conferma ancora una volta la presenza di carbonio, ossigeno ed azoto come componenti principali. Il fatto che il silicio del vetrino sia stato rilevato (al voltaggio utilizzato 5keV) ci dà informazioni sul fatto che il film è molto sottile.



28

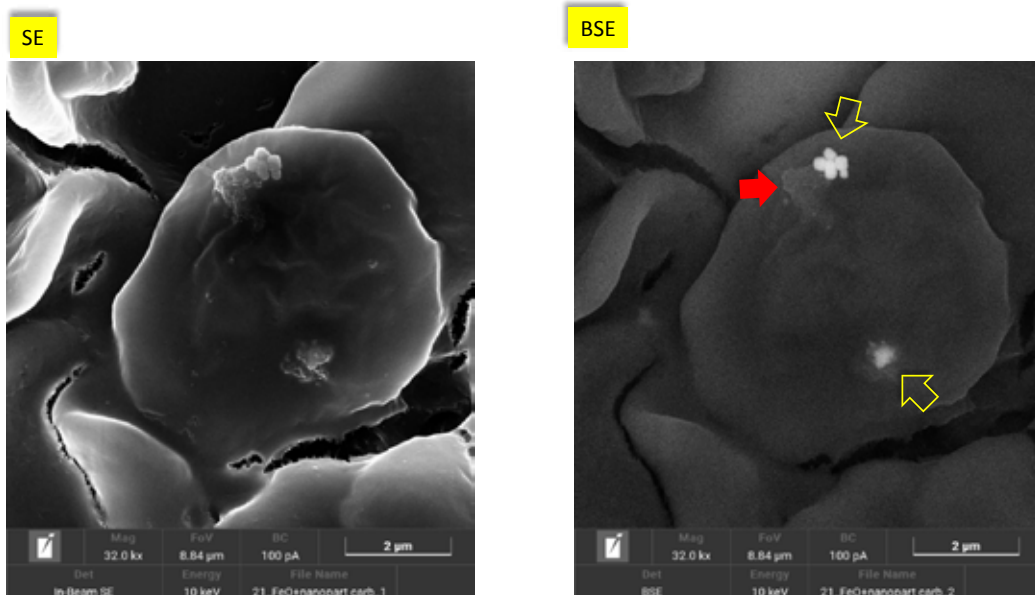
Struttura 7

C2

In queste pagine sono riportate le immagini relative ad un globulo rosso nel quale sono incastrati due tipi di agglomerati diversi:

1° agglomerati_freccia gialla: mostra strutture globulari formate da nanoparticelle che, visto il diverso livello di luminosità nell'immagine BSE, avranno composizione chimica diversa da quella dei globuli.

2° agglomerato_freccia rossa: Mostra una specie di melma che ingloba delle nanoparticelle incastrate nel globulo. In questo caso il livello di contrasto dell'immagine BSE ci suggerisce che la composizione chimica non sarà molto diversa da quella dei globuli



29

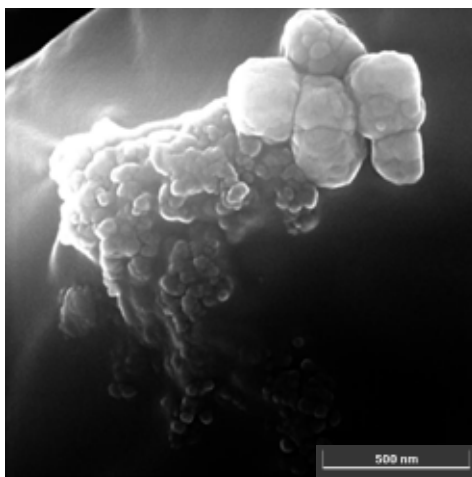
Struttura 7

C2

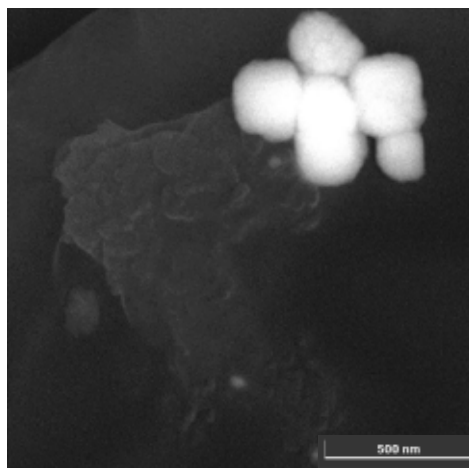
Dettaglio ingrandito a 175kx degli agglomerati della parte superiore.

Le dimensioni degli agglomerati a destra sono di circa 200 nm e sono chiaramente composti da particelle di livello nanometrico (25-30 nm)

SE



BSE




30

Struttura 7 e microanalisi


C2

Gli agglomerati di nanoparticelle della parte superiore (freccia gialla) sono agglomerati di ossido di ferro. Le mappe del ferro e dell'ossigeno mostrano degli accumuli in corrispondenza dell'agglomerato quindi, l'identificazione è certa.


Diversa è la situazione per l'agglomerato a fianco (freccia rossa) che, come si evince dalle mappe, sembra avere composizione carboniosa.




Fe $\alpha_{1,2}$



O α_1




C $\alpha_{1,2}$



31

Osservando più da vicino l'agglomerato in basso, si evidenzia un blocco di dimensioni di qualche centinaia di nanometri dall'aspetto compatto avente composizione elementare analoga all'agglomerato riportato in pagina precedente: ferro ed ossigeno. Le mappe di distribuzione degli elementi ci consentono di dire che si tratta, anche in questo caso, di ossido di ferro.



32

COMMENTI FINALI

In seguito a vostra richiesta, sono state condotte le misure con la tecnica FE-SEM/EDS su due campioni di sangue. Gli strisci su vetrino sono stati preparati prima dell'esecuzione delle analisi e, appena asciutti, sono stati metallizzati con 1 nm di cromo.

Ogni campione analizzato è stato osservato in modo random fino al ritrovamento di strutture aventi morfologie «insolite» rispetto a quelle attese nel sangue umano. Durante la fase di identificazione, la scrivente è stata guidata dal committente nella scelta delle strutture dall'aspetto interessante che richiedevano un approfondimento e caratterizzazione.

Sono state riscontrate diverse «strutture» e, per ognuna di queste, si è proceduto acquisendo immagini a diversi ingrandimenti ed utilizzando i tre detector di cui è corredato il nostro strumento:

- Detector per elettroni secondari (SE)
- Detector per elettroni retrodiffusi (BSE)
- Detector per raggi X (EDS)

Le caratteristiche dei singoli segnali sono state descritte nella relazione tecnica a cui è allegato il presente report fotografico.

Sono state riscontrate strutture molto simili tra i due campioni, tranne per la struttura 7 (agglomerati di ossido di ferro) che è stata riscontrata solo per il campione 2.

La morfologia delle «strutture» maggiormente riscontrate può essere assimilabile a strutture di tipo grafenico: film sottili ripiegati e/o stropicciati simili ad un velo. I film appaiono sovrapposti ed agglomerati, talvolta sembrano assemblati gli uni agli altri ed in altri casi attorcigliati su se stessi. Le dimensioni riscontrate sono dell'ordine delle decine-centinaia di micron ma, essendo questi film visibilmente ripiegati, si tratta di misure approssimative (per difetto).

Per quanto riguarda la composizione chimica delle «strutture» riscontrate, queste hanno evidenziato una componente carboniosa prevalente accompagnata da percentuali ben più basse di ossigeno ed azoto tranne per la struttura 7 che, come citato sopra, era di natura completamente diversa: ferro ed ossigeno.

Un aspetto importante da sottolineare è che quando si ha a che fare con campioni composti da elementi leggeri presenti in una matrice avente composizione simile, come in questo caso, l'analisi elementare rappresenta una fase molto delicata dell'indagine.

Durante questo lavoro, infatti, sono state raccolte il maggior numero di informazioni possibili, sfruttando tutti i mezzi a disposizione, per consentire al committente di poter comprendere al meglio i campioni in questione.

33

BIBLIOGRAFIA

1. Giovannini F., Pisano G., “Entropia nella gestione clinica di terapie tra biochimica e biofisica”. n 3 Medicina Quantistica. AMBB in press
2. Yuyang Lei et Al. (2021) “Sars-CoV-2 Spikes Protein Impairs Endothelial Function via Down-regulation of ACE 2” – *Circulation Research* .2021; 128:1323-1326.<https://doi.org/10.1161/CIRCCRESAHA.121.318902>
3. Jiang,H.; Mei,Y.-F. (2021) SARS–CoV–2 Spike Impairs DNA Damage Repair and Inhibits V(D) J Recombination In Vitro”. ; *Viruses* 2021, 13,2056. <https://doi.org/10.3390/v13102056>
4. Markus Aldén , Francisko Olofsson Falla , Daowei Yang, Mohammad Barghouth, Cheng Luan, Magnus Rasmussen and Yang De Marinis – “Intracellular Reverse Transcription of Pfizer BioN-Tech COVID-19 mRNA Vaccine BNT162b2 In Vitro in Human Liver Cell Line” - *Curr. Issues Mol. Biol.* **2022**, 44, 1115–1126. <https://doi.org/10.3390/cimb44030073>

Darkfield microscope analysis of the blood of 1006 symptomatic subjects after vaccination with two types of mRNA vaccine



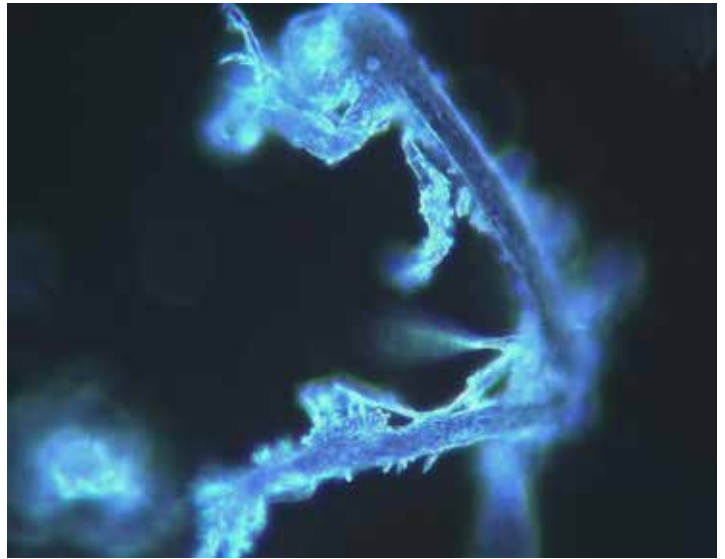
Dr. Franco Giovannini, MD,
*Medico
Chirurgo,
Specialista in
Acupuncture,
Oxygen-Ozone
therapy,
Bioagnostics
Giovannini
Bioagnostic
Centre, AMBB
Headquarters,
Mantua*

The use of microscopic analysis of fresh peripheral blood on a slide, in the field obscure, is a methodology of studying blood cells by means of a microscope optical to which a special condenser is applied which is able to highlight details otherwise not visible, allowing a first assessment of the state of health of the corpuscular components of the blood.

In the present study we analyzed with a darkfield optical microscope the peripheral blood drop of 1006 symptomatic subjects after inoculation with mRNA vaccine (Pfizer/BioNTech or Moderna), starting from March 2021.

948 subjects (94%) showed aggregation of erythrocytes and the presence of particles of various shapes and sizes of unclear origin after one month from the inoculation of mRNA vaccine.

In 12 subjects blood tests were performed with the same method before vaccination,



showing a perfectly normal hematological feature. The alterations found after the inoculation of the mRNA vaccines further reinforce the suspicion that the modifications were due to the vaccines themselves.

We report 4 clinical cases, chosen as representative of the entire case series.

Further studies are needed to define the exact nature of the particles found in the blood and to identify possible solutions.



Dr. Riccardo Benzi Cipelli, MD DDS,
*Surgeon,
Specialist in
Odontostomatology,
Periodontologist
Studio BENZI
Dental Clinic,
Vigevano*



Dr. Gianpaolo Pisano, MD OHNS,
*Surgeon,
Specialist in
Otolaryngology,
Master in
Cytology*

Corresponding Author:

Dr. Riccardo Benzi Cipelli

Via P. Mascagni, 41 27029 – Vigevano – Pavia

E-mail: dr.riccardo.benzi.cipelli@gmail.com

Funding and conflicts of interest

All Authors declare that they have not received any funding and have no conflicts of interest. They also state that the research reported in their work was carried out in accordance with the Helsinki Declaration of 1964, and that, although all reported data are anonymous, Informed consent was obtained from all participants prior to their enrollment in the study.

INTRODUCTION

The use of microscopic analysis of fresh blood on a slide in a dark field was once widespread in medicine, allowing a first and immediate assessment of the state of health of the corpuscular components of the blood.

The completion of the analysis with the measurement of pH, rH2 and rO2 (not shown in this study) allows to define any alterations in an early phase, before they are revealed by traditional coagulation tests (di-dimer, PT, PTT, fibrinogen, platelets etc.) [1].

The present study presents the results of the darkfield microscope analyzes of the blood of 1006 patients who referred to the “Giovannini Biodiagnostic Center” for various disorders after inoculation of mRNA vaccines (Pfizer/BioNTech or Moderna).

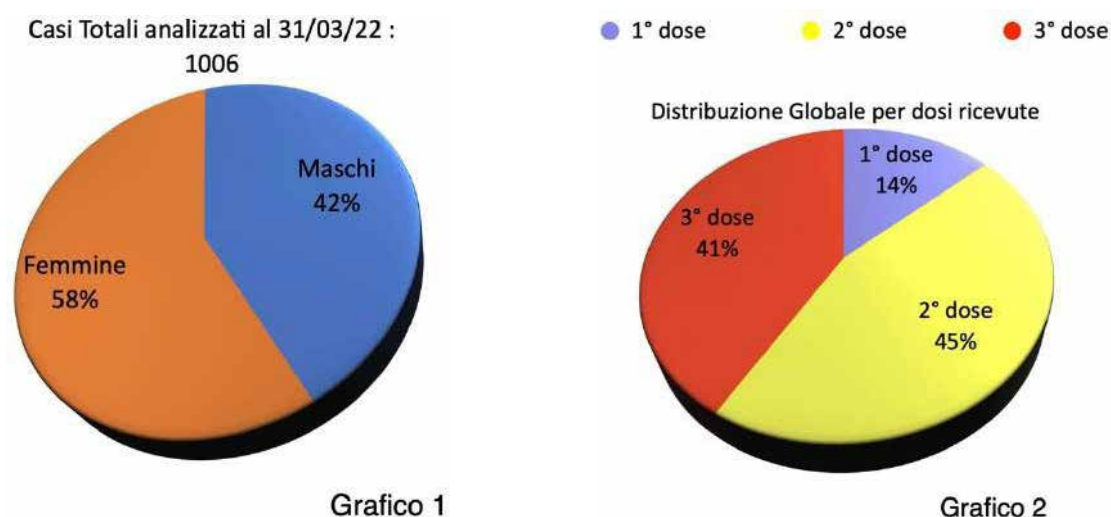
12 of the 1006 subjects analyzed had performed a peripheral blood smear with the same method before the vaccination.

Four of these 12 subjects were chosen as representative of the entire case series and are reported in detail with the relative photographic images.

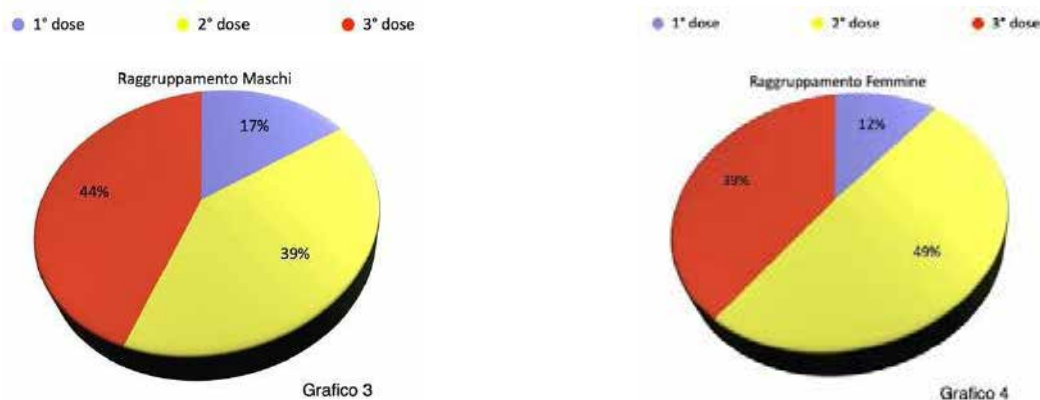
MATERIALS AND METHODS

With a darkfield optical microscope we analyzed the peripheral blood drop of 1006 symptomatic subjects after mRNA vaccine (Pfizer or Moderna), starting from March 2021.

Of the 1006 subjects, 426 were male and 580 were female.



Of the 1006 subjects analyzed, 141 received a single dose of the vaccine, 453 the second dose and 412 the third. The average age of the 1006 subjects was 49 years [range 15-85] (Annex II).



The blood was drawn with a finger prick and analyzed under a phase contrast optical microscope using a ZEISS Primostar and LEITZ Laborlux 12 darkfield equipment.

(10 - 20) (21 - 30) (31 - 40) (41 - 50) (51 - 60) (61 - 70) (71 - 80) (81 - 90)

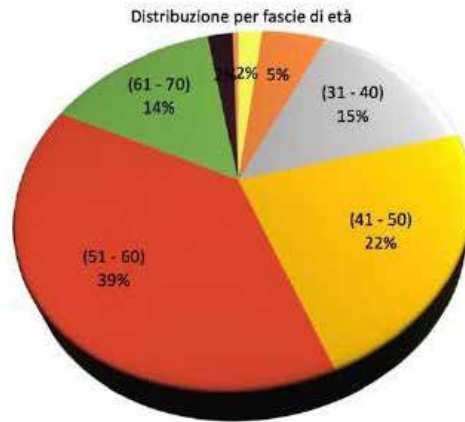


Grafico 5

Totale casi al 31 Mar 2022 1006

Totale	#	%
Maschi	426	42,35%
Femmine	580	57,65%

Sangue Normale	#	%
Maschi	27	2,68%
Femmine	31	3,08%

Raggruppamento per dosi ricevute

Globale	#	%
1 ^a dose	141	14,02%
2 ^a dose	453	45,03%
3 ^a dose	412	40,95%

Maschi	#	%	% Ass.
1 ^a dose	72	16,90%	7,16%
2 ^a dose	168	39,44%	16,70%
3 ^a dose	186	43,66%	18,49%

Femmine	#	%	% Ass.
1 ^a dose	69	11,90%	6,86%
2 ^a dose	285	49,14%	28,33%
3 ^a dose	226	38,97%	22,47%

Raggruppamento per decadi

Globale	#	%
(10 - 20)	20	1,99%
(21 - 30)	54	5,37%
(31 - 40)	148	14,71%
(41 - 50)	222	22,07%
(51 - 60)	393	39,07%
(61 - 70)	143	14,21%
(71 - 80)	21	2,09%
(81 - 90)	5	0,50%

Maschi	#	%	% Ass.
(10 - 20)	16	3,76%	1,59%
(21 - 30)	29	6,81%	2,88%
(31 - 40)	105	24,65%	10,44%
(41 - 50)	102	23,94%	10,14%
(51 - 60)	138	32,39%	13,72%
(61 - 70)	29	6,81%	2,88%
(71 - 80)	7	1,64%	0,70%
(81 - 90)	0	0,00%	0,00%

Femmine	#	%	% Ass.
(10 - 20)	4	0,69%	0,40%
(21 - 30)	25	4,31%	2,49%
(31 - 40)	43	7,41%	4,27%
(41 - 50)	120	20,69%	11,93%
(51 - 60)	255	43,97%	25,35%
(61 - 70)	114	19,66%	11,33%
(71 - 80)	14	2,41%	1,39%
(81 - 90)	5	0,86%	0,50%

Tabella 1

The observation of the patients' blood under an optical microscope in a dark field took place on average thirty days after the last inoculation. From a minimum of 5 to a maximum of 20 photographs were taken for each patient examined. All observations were made at 40 x magnification. Measurements were performed with DeltaPix InSight Software.

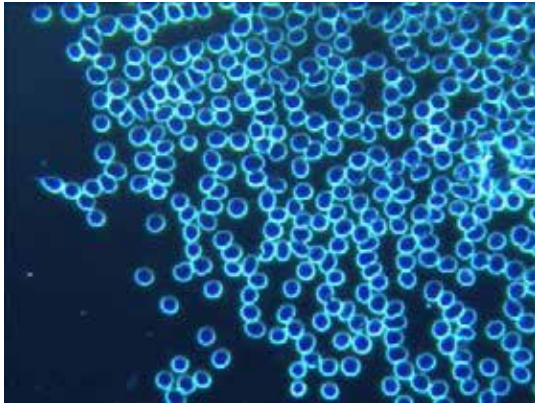
RESULTS

Of the 1006 subjects analysed, only 58 (27 males and 31 females), equal to 6% of the total, presented a completely normal haematological picture upon microscopic analysis of blood in a dark field after the vaccination with Moderna or Pfizer.

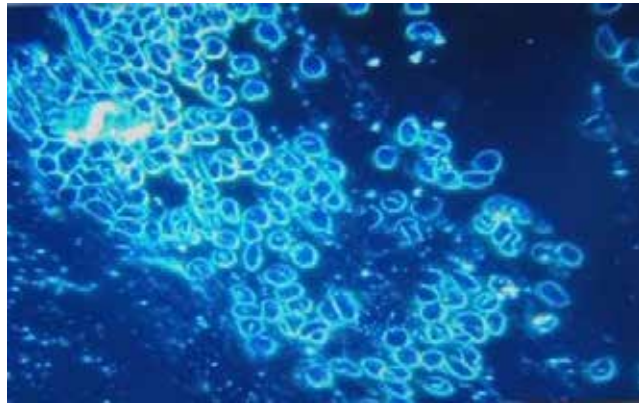
4 clinical cases are reported below with the photographic documentation of the alterations found in the microscopic examination of the blood. These 4 cases are summarized and are representative of the 948 cases with peripheral blood alterations.

CASE N ° 1

Male 33 years old, sportsman, apparently healthy before vaccination. One month after receiving the first dose of the Pfizer vaccine, he referred marked asthenia, constant gravitational headache refractory to common drugs. Diffuse rheumatic arthralgia with dyspnoea on exertion (Fig. 1-6).




1a



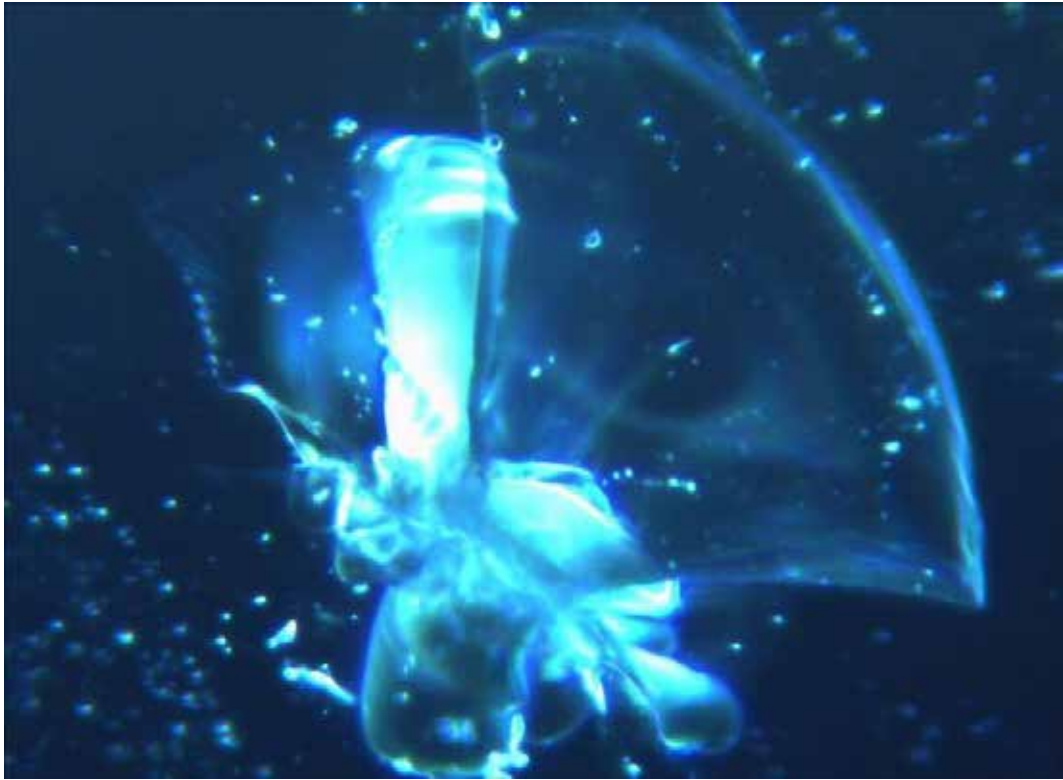1b

(Fig. 1a and 1b) The photo shows on the left the blood condition of the patient before the inoculation, in the image on the right, after a month from the first dose, particles can be observed in the middle of the red blood cells which are strongly conglobated around the exogenous particles; the agglomeration is to be placed in relation to the fall of the potential Zeta.



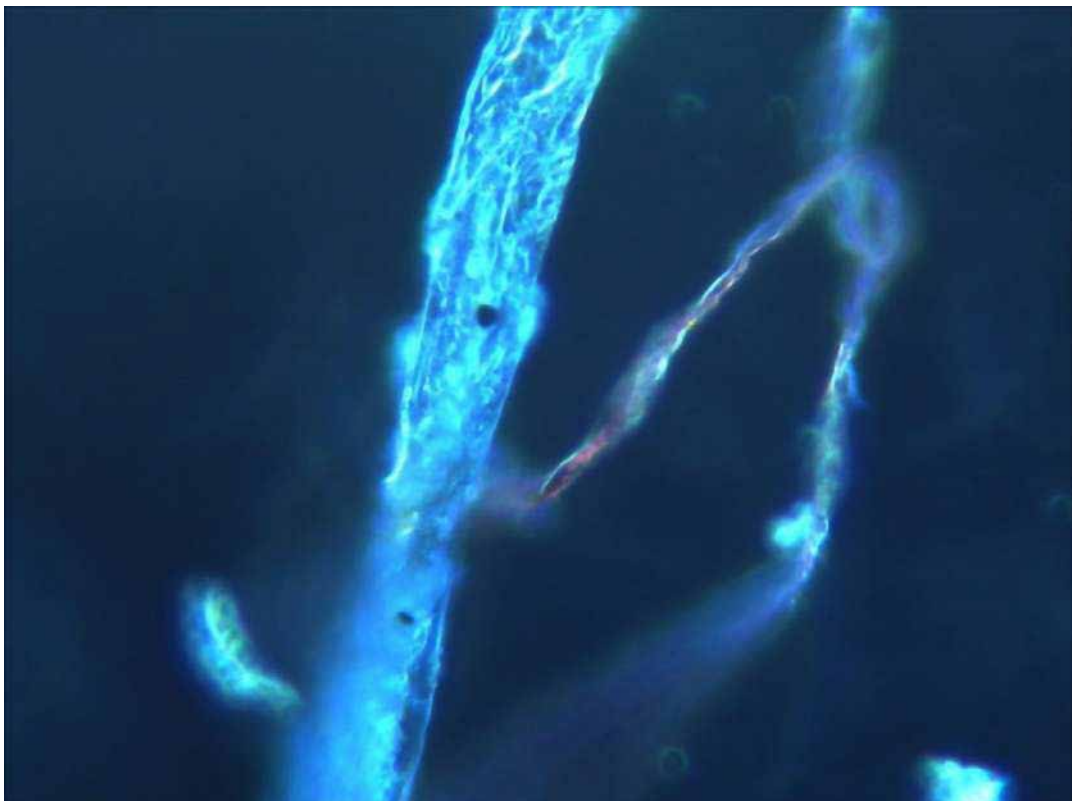
2

(Fig. 2) The image shows two exogenous particles and clusters of fibrin after 2 months from vaccination.



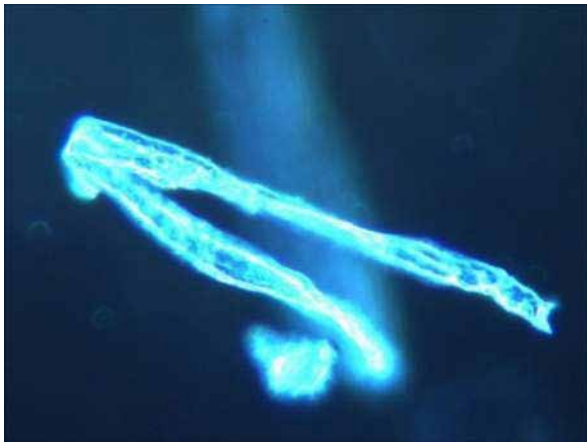
3

(Fig.3) in this case the assembly of particles takes on crystalline features; also there is an area of close influence, butterfly wings, in the context of which a crystalline type organization occurs.

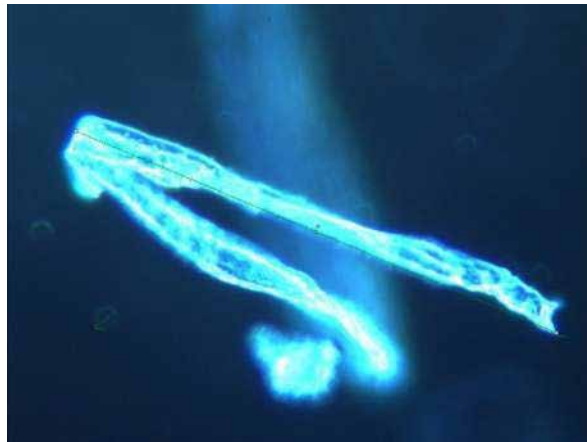


4

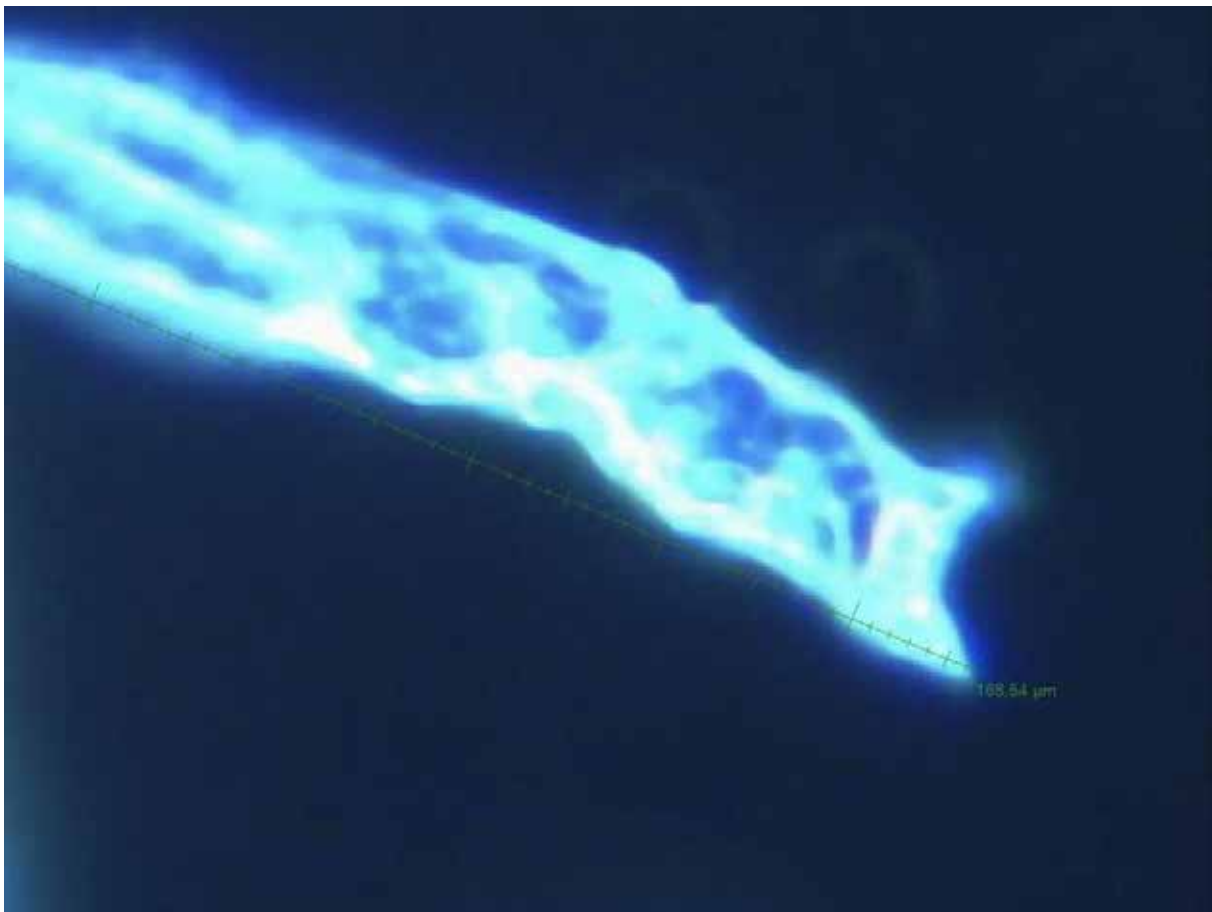
(Fig. 4) This image highlights a typical self-aggregating structuring in fibro/tubular mode.



5a

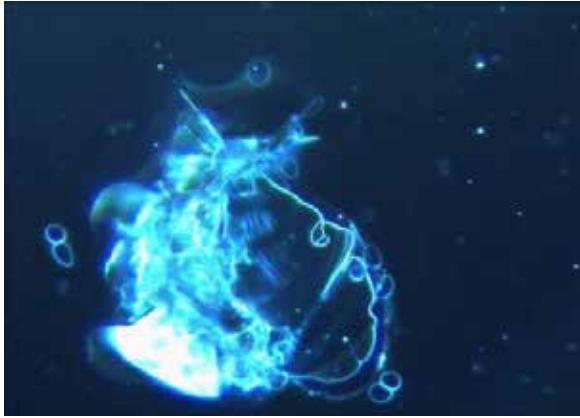


5b

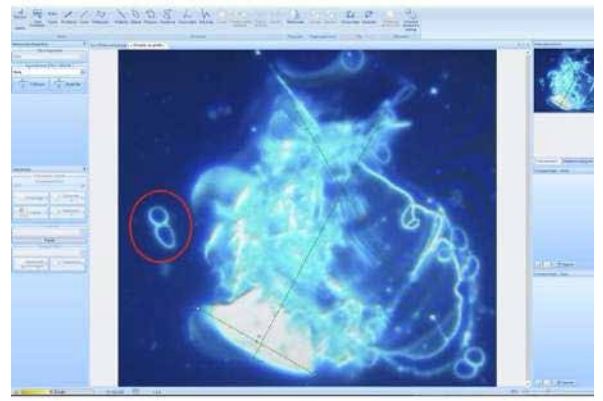


5c

(Fig. 5, 5b and 5c) A highly structured fibro-tubular configuration; these structures can coalesce together, reaching dimensions ten times the initial size of times, in the specific case the measured length is 166.54 μm. (DeltaPix Software).



6a

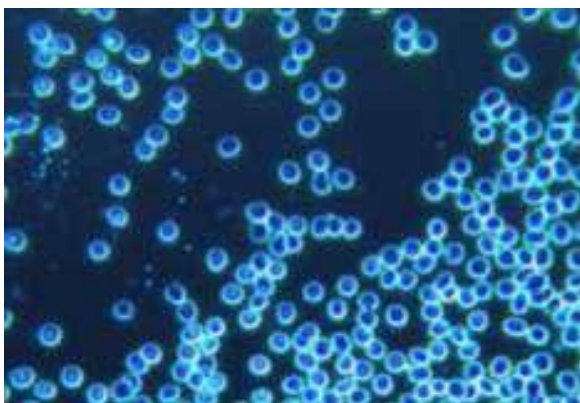


6b

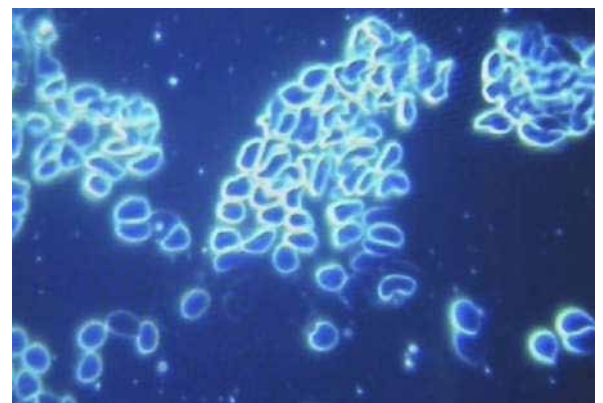
(Fig.6 and 6b) This image could refer to the typical property of the exogenous particle to assemble: we can see the lamellar configurations similar to the adaption within a field of forces, the sizing of the particle conglobate is easily evaluated with respect to the two erythrocytes on the right (Measurement: $113.91\mu\text{m} \times 139.99\mu\text{m}$ - Delta-Pix Software).

CASE No. 2

Woman 54 yrs-old. presented with a symptomatic picture characterized by drug-resistant severe headache, profound worsening asthenia, sleep / wake rhythm disorders, generalized paraesthesia and dysesthesia, psychic aspects with a depressive mood after the second dose of the Pfizer vaccine (Fig. 7 - 9).

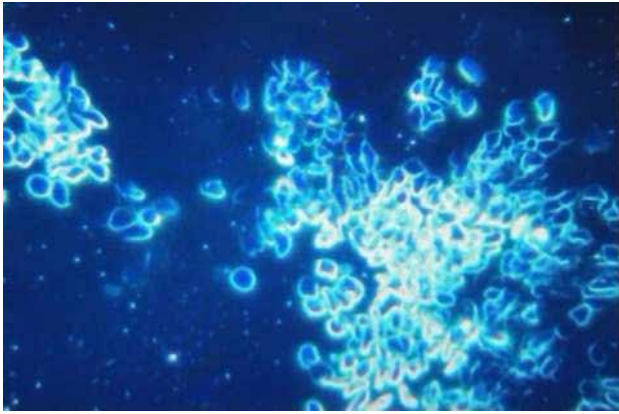


7a

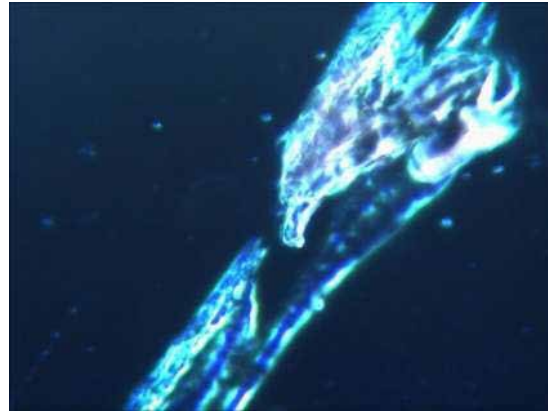


7b

(Fig. 7a and 7b) On the left the photo shows the blood condition of the patient before the inoculation, in the image on the right you can see the deformation of the erythrocyte cell profile, and the strong tendency to aggregate.

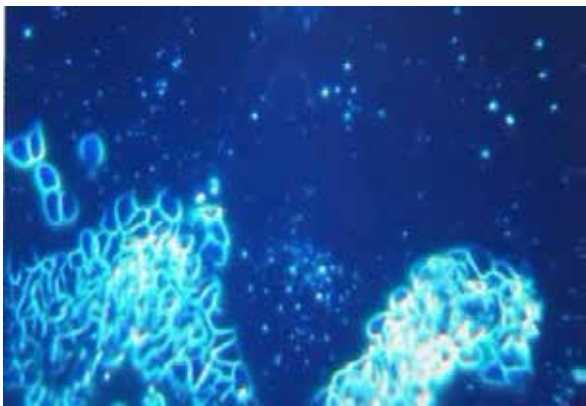


8a

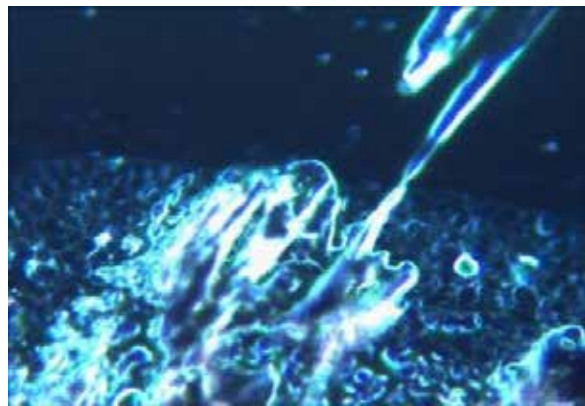


8b

(Fig. 8a and 8b) Deformation and erythrocyte aggregation, presence of signs of haemolysis. Crystallized tubular structure.



9a



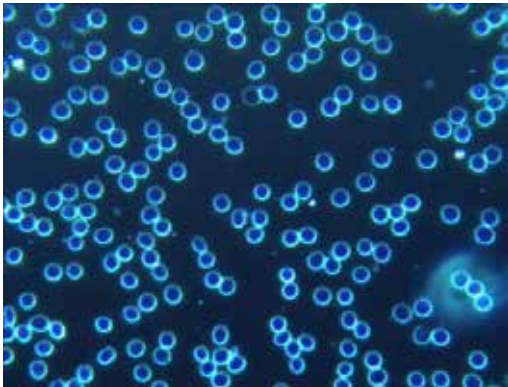
9b

(Fig. 9a and 9b) Aggregated/conglobated erythrocytes, haemolysis, clustered fibrin, also around a complex crystalline structure.

CASE No. 3

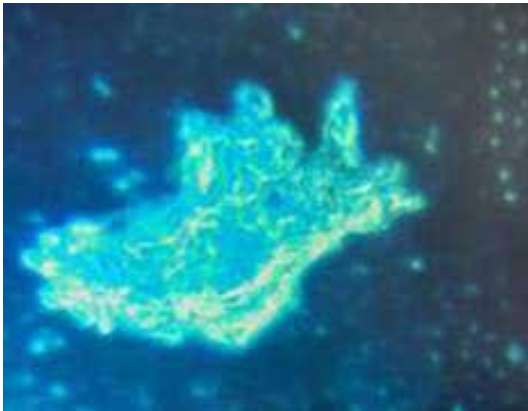
The patient, an 84-year-old woman, enjoyed good health and was able to manage a satisfying relationship life in complete autonomy. She is treated with beta blocker, ace inhibitor, diuretic, cardio-aspirin, and a gastroprotector. In 2016 she was operated on for descending colon cancer without locoregional lymph nodes or metastases. Declared free from the neoplastic pathology at 5 years follow-up. In 2020 she referred symptoms of a burning mouth that responded to topical treatment; histology was positive for a mixed lichen / pemphigus form. She was strongly advised not to be vaccinated with anticovid-19 serum, due to previous oncological and ongoing rheumatic disease. In fact, at the second dose of Pfizer, she experienced intense erythroderma of the face and chest, a dramatic intensification of the burning mouth symptoms, unsustainable muscle pains refractory to analgesic therapy, which the rheumatologist identified, in capillaroscopy, as a form of acute dermatopolymyositis. Self-immunity tests confirmed the diagnosis. The symptomatology did not respond to 60 mg of deflazacort (she was intollerant to deltacortene) and 10 mg per week of Methotrexate, which the rheumatologist decided to suspend by inserting Mycophenolate Mophelite 500 mg x 3 times a day, so as to taper down the cortisone. A tachyarrhythmia required primarily TAO and Amiodarone; following a cardioversion performed in a stable electric field (3 sessions), rivaroxaban (Xarelto) and stabilization with flecainide (Almarytm) was inserted. Alendronate was added (one tablet per week), cholecalciferol 50,000 IU per month, and folic acid one tablet per week was

administered. Due to admoninal pain a PET scan was carried out and ileo-aortic abdominal lymph nodes proved to be positive. A subsequent abdominal CT and MRI ruled out a neoplastic recurrence, attributing the lymphadenopathy exclusively to the worsening of the rheumatic disease which, from a mild form involving only the oral cavity, had evolved into a severe systemic form (polymyositis). Within of a month she was no longer autonomous, walking with the help of a walker, had mild renal insufficiency possibly due to an excessive pharmacological load. This escalation, which led to an authentic biological fragility, occurred chronologically later and probably caused by the vaccinations. In this sense, there has been a total subversion, by vaccinating elderly patients with numerous comorbidities, thus bringing “information”, or rather an unmanageable disinformation to a compromised clinical terrain, which, however, was under control prior to the vaccinations(Fig. 10 - 18).

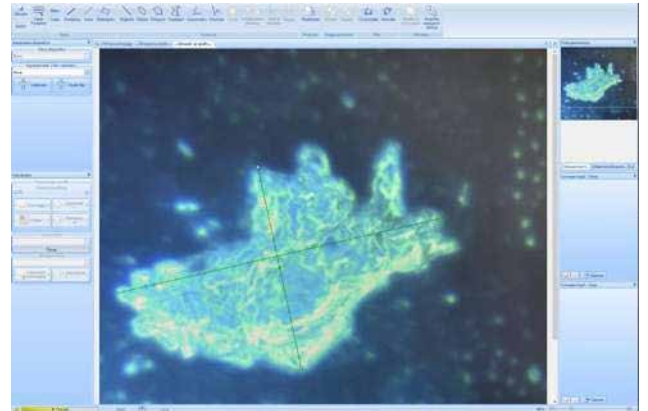


10a

(Fig. 10a) The photo on the left shows the patient’s blood condition before the inoculation.



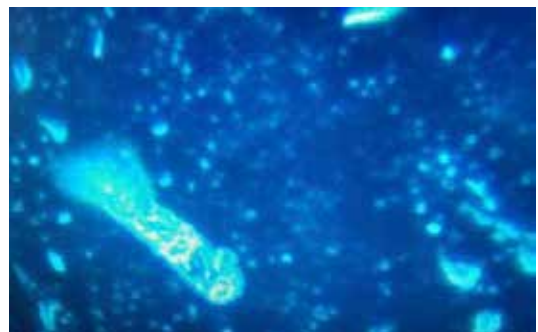10b



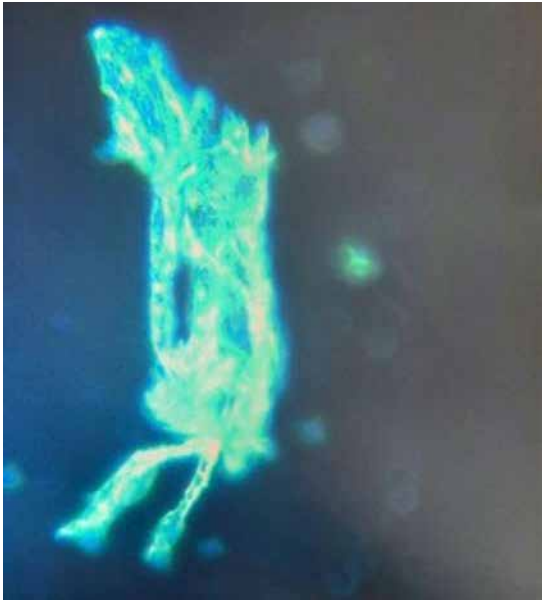
10c

(Fig. 10b and 10c) In the photo a voluminous agglomerate (Measurement: 329,14µm X 137,74 µm - DeltaPix software) five weeks after vaccination (presumably graphenic particles?).

(Fig. 11) At the poles of the figure we can see an initial lamellar configuration with crystalline scales referable to presumably graphenic particles.

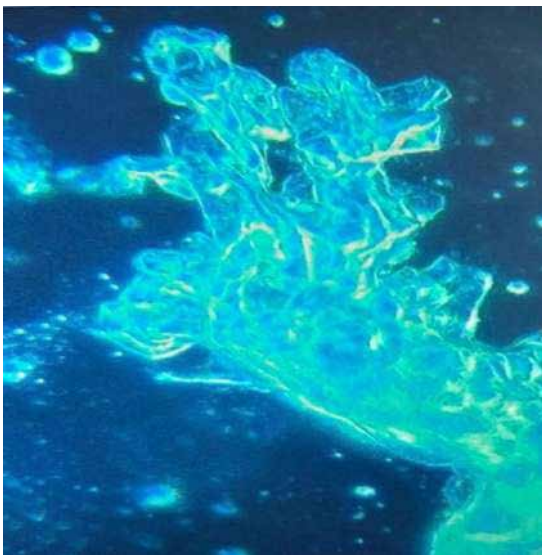


11



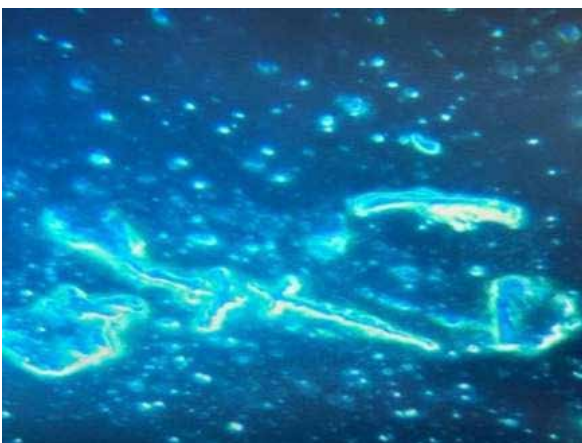12

(Fig. 12) The nanotubular configuration is very evident, in this case with fibro/tubular agglomerates structured in more complex shapes, as if the force of a self-interacting field brought carbon from an SP2 configuration to SP3 tending to crystallization.

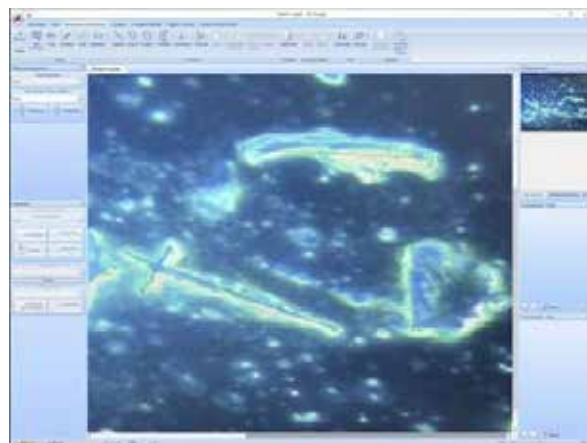


13

(Fig. 13) Geometric figures tend to configurate in extremely complex aggregates

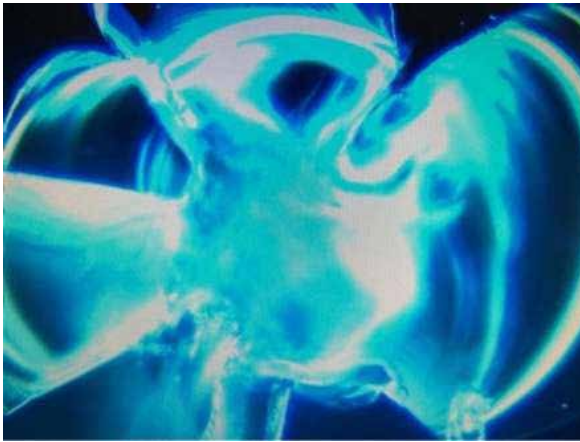

14a

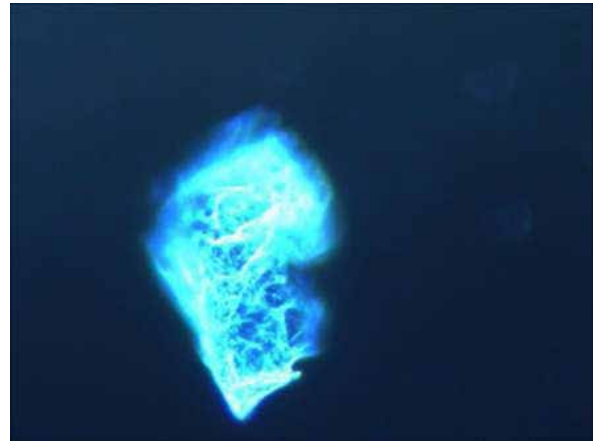


14b

(Fig. 14a and 14b) The photo shows tubular, flake, crystalline and mixed shapes configurations, surrounded by clustered fibrin. (Measurement: 146,72 μ m X 31,03 μ m - 62,00 μ m X 61,59 μ m Delta-Pix Software)

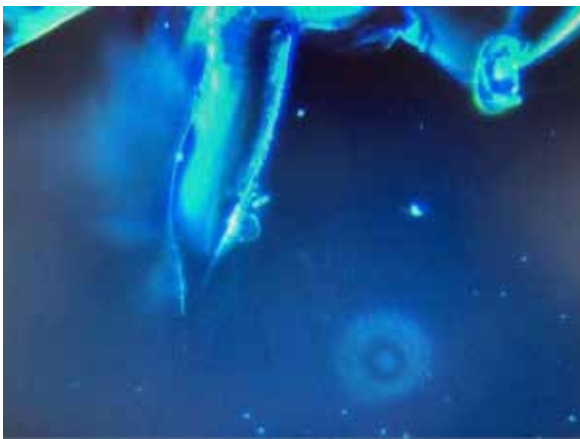


15a




15b

(Fig. 15a and 15b) Very smooth and complex crystalline configuration.

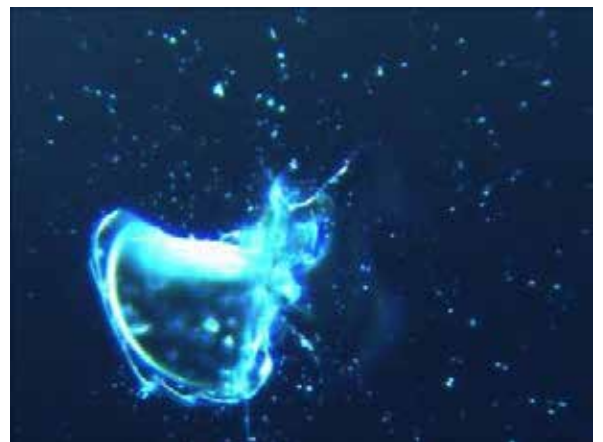


16

(Fig. 16) The clear image above shows the transition of the state of the particles (presumably graphenic particles?) from fiber (right side) to the flake/lamellar configuration (left side)




17a



17b

(Fig. 17a and 17b) An example of the complex and structured crystal/lamellar organization. In the picture on the right a “module” from the morphology and recurrent structuring occurring with great frequency. The aggregating forces are guided by the negative entropic context.



(Fig. 18a and 18b) Images of crystalline aggregation, regular and modular, with apparent “self-similar attitudes of fractal nature”.

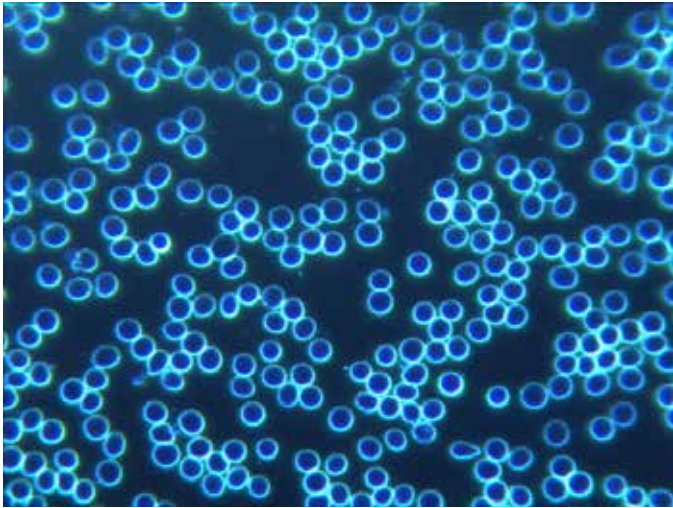
CASE N ° 4

64-year-old male, in good health being able to practice a martial art (Ars dynamica CM) which involves, among other things, phases of prolonged apnea. Medical doctor referred hepatitis A at the age of 10, a semi-block of the right branch documented during military service, an episode of benign paroxysmal positional vertigo at the age of 30 with recurrence at 54 and 60 years of age. To comply with the anti-COVID vaccination obligation for doctors, on 17 December 2021 he had the first dose of Moderna. In the following period, significant episodes of tachyarrhythmia treated with 3 sessions of pulsed electric field. After relapse of paroxysmal positional vertigo (treated with a pulsed magnetic field) he had a peripheral blood test taken which identified the presence of structures possibly referable to presumably graphenic particles.

On January 30, 2022, the patient’s smear was re-evaluated, after having taken the second dose of Moderna on January 28.

The configurations of the foreign particulate, referable to presumably graphenic particles, were very evident (Fig. 19 - 28). From the clinical point of view, blood hyper-coagulability was recorded on the bleeding test; this occurred in a patient who had been rejected from a trial on ticlopidine as suffering from platelet aggregation deficiency (Un. Pavia 1983), with the advice to use platelet antiaggregants with caution.

Although the patient had taken 500 mg of aspirin for a week, it was not possible to obtain a blood sample from the scarification site. The same problem arose during the finger prick sampling, for the second fresh blood test, when previously he would bleed for hours for example after shaving. Currently the patient has severe headache, bilateral tinnitus, arrhythmic and tachycardic crises. He takes Prisma 50 mg 1 tablet per day, cardioaspirin, Vitamin D3 4.000U.I. per day. Pulsed Electrostatic Therapy, 3 sessions per week (Fig. 19 - 28).



19

(Fig.19) Image of the patient's smear before the first dose with Moderna



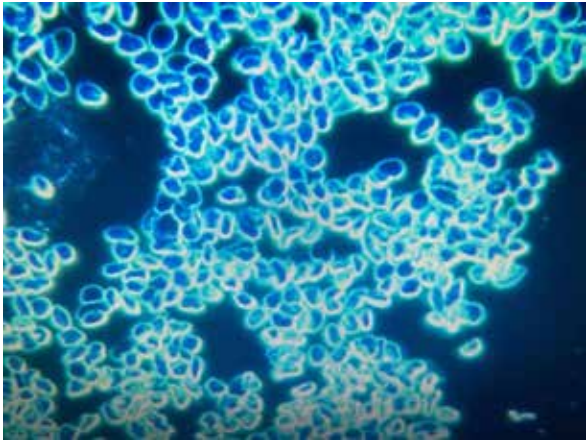
20

(Fig. 20) Image obtained three weeks after the first dose of Moderna: structures in dispersed and initially conglobant configuration



21

(Fig. 21) Another image taken three weeks after the first dose.

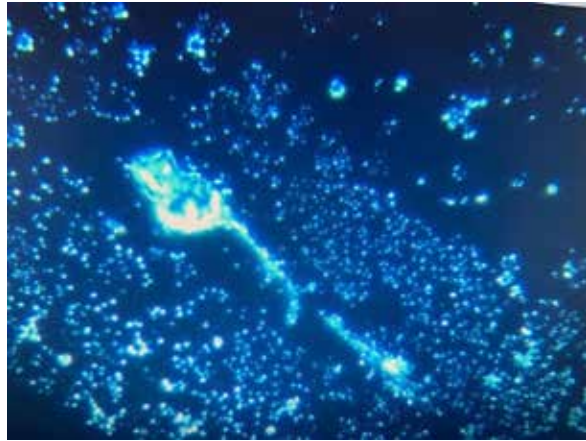


22

(Fig. 22) Image showing aggregation and morphological modification of the erythrocytes two days after the second dose

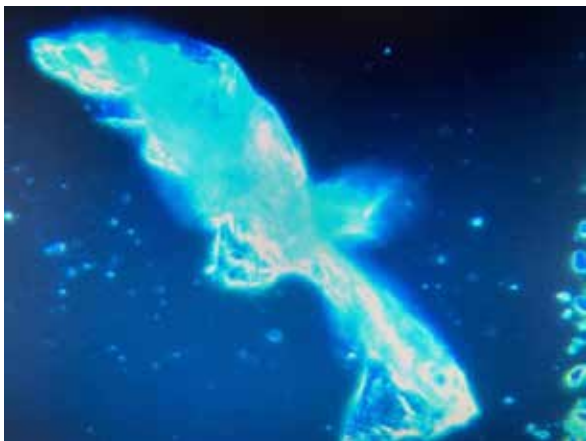

23a

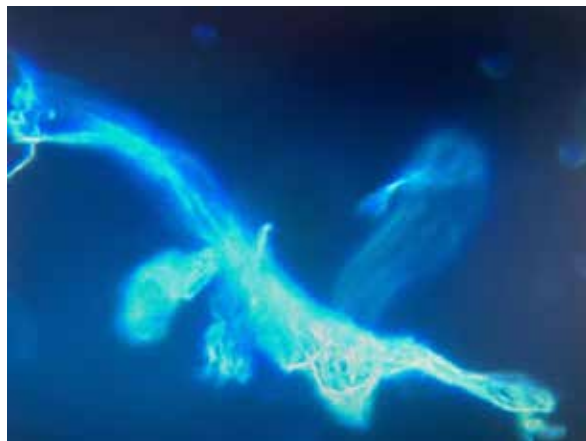


23b

(Fig. 23a and 23b) Illustrative image of the different types of aggregation

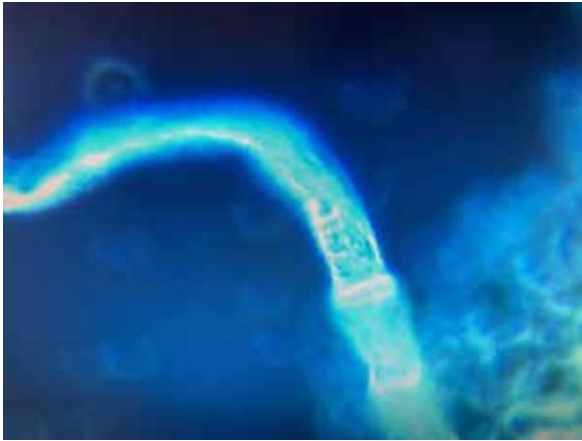

24a

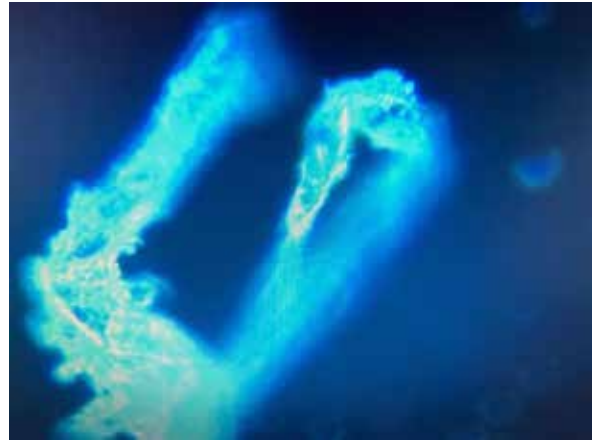


24b

(Fig. 24a and 24b) Evident tubular formations in the aggregative phase with complex morphology

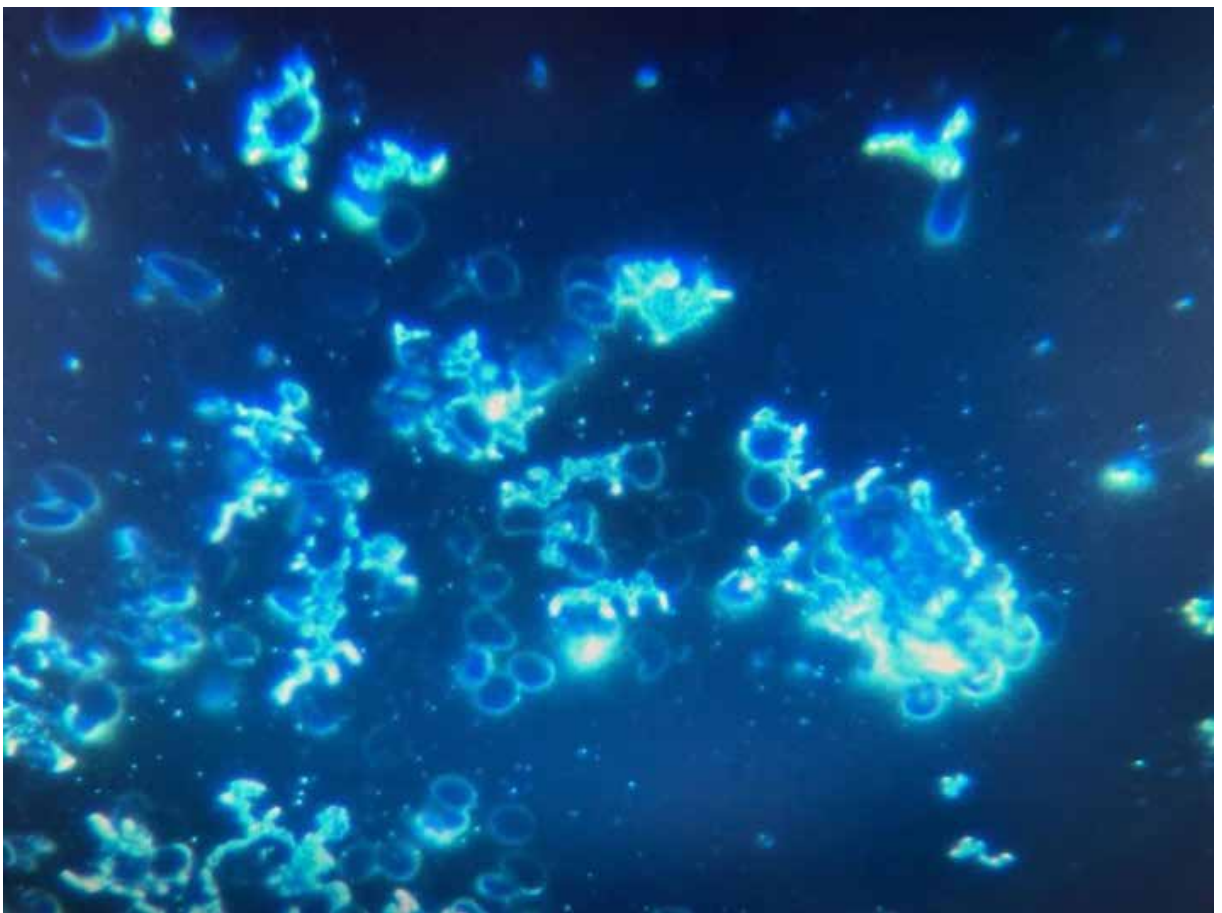


25a



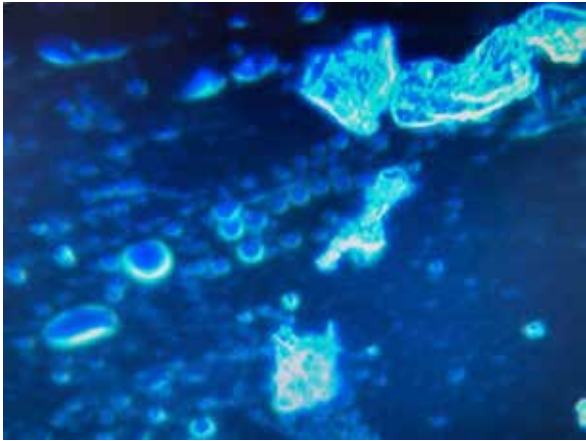
25b

(Fig. 25a and 25b) Evident tubular formations in different aggregative stages

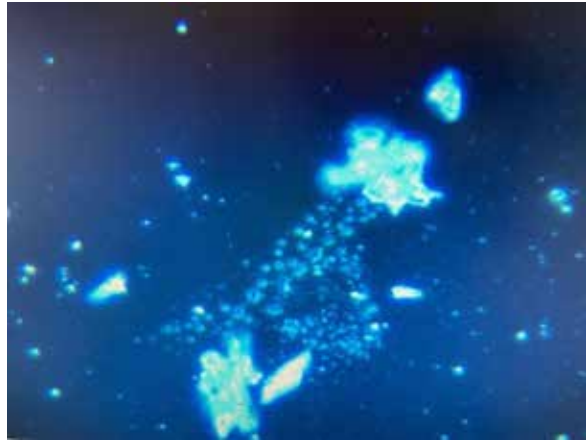


26

(Fig.26) In the image the red blood cells are adsorbed on a particulate structure

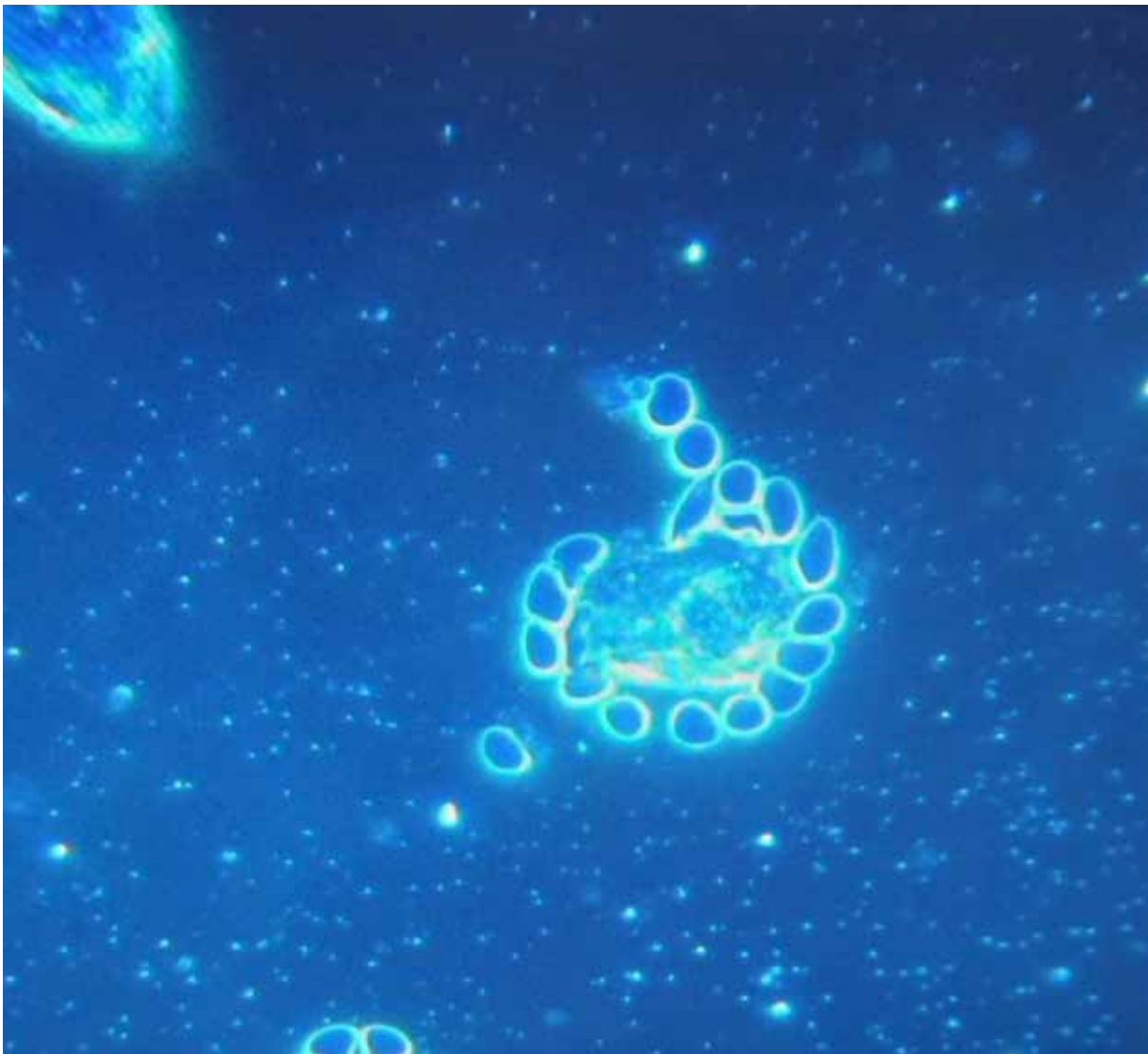


27a



27b

(Fig. 27a and 27b) Evident erythrocyte suffering, whereby they seem to be attracted to the corpuscular conglomerates.



28

(Fig. 28) The photo highlights in the interface of interaction between red cells and a particle (presumably graphenic particles?)

DISCUSSION AND CONCLUSIONS

In the present study the blood of 1006 symptomatic subjects after anti-COVID vaccination with Pfizer / BioNTech or Moderna was analyzed under the optical microscope in the dark field. In 948/1006 subjects (94%) of the total analyzed, various alterations in the state of aggregation of the erythrocytes were highlighted and the presence in the peripheral blood of exogenous point-like and self-luminescent particles in the dark field was detected, with a decidedly luminescence higher than that of the well oxygenated red blood cell wall and with a characteristic “starry sky” appearance. The subjects were analyzed thereafter and typically presented tubular / fibrous formations and frequently also crystalline and lamellar formations with extremely complex and constant morphologies.

The blood tests of twelve subjects, carried out with the same methodology before vaccination, showed absolutely normal haematological features. The alterations found after the inoculation of mRNA vaccines further support the hypothesis that the modifications should be referred in the first instance to mRNA vaccines.

The 4 cases described in this series are representative of the 948 cases in which absolutely anomalous structures and substances were found. The alterations in the erythrocytes show a tendency to aggregation / disintegration, stacking in rouleaux, haemolysis, conditions suggestive for an important alteration of the Zeta potential. Furthermore, there is a tendency for fibrin to cluster. These alterations could be correlated with coagulation disorders after anti-COVID vaccination, also caused by the known vascular toxicity of the Spike protein [2,3], produced by subjects inoculated with mRNA vaccines [4].

With these haematological pictures it is legitimate to expect the reactivation of oncological situations or the decompensation of a physiological senility towards accelerated forms of marasma, such as Case n. 4 seems to confirm.

In conclusion, such an abrupt change in peripheral blood drop has never been observed after inoculation of vaccines, with transition from a state of perfect normality to a pathological one, with hemolysis, packing of red blood cells and stacking of the same in complex and gigantic conglomerates. To our knowledge such a large quantity of particles in the blood apparently incompatible with a normal blood flow of the microcirculation and which change over time, with self-aggregation phenomena has never been documented as of yet.

Further studies are needed to define the nature of the blood particles found, where they come from and to identify possible solutions.

The **SEM analysis** (with BSE, SE and EDS study) of the blood of two subjects (case 3 and 4), performed by the Electron Microscopy Laboratory, Department of Chemistry, of the University of Turin is attached (**ANNEX I**).

REFERENCES

1. Giovannini F., Pisano G., “Entropia nella gestione clinica di terapie tra biochimica e biofisica”. n 3 Medicina Quantistica. AMBB in press
2. Yuyang Lei et Al. (2021) “Sars-CoV-2 Spikes Protein Impairs Endothelial Function via Downregulation of ACE 2” – Circulation Research .2021; 128:1323-1326. <https://doi.org/10.1161/CIRCRESAHA.121.318902>
3. Jiang,H.; Mei,Y.-F. (2021) SARS–CoV–2 Spike Impairs DNA Damage Repair and Inhibits V(D)J Recombination In Vitro”. ; *Viruses* 2021, 13,2056. <https://doi.org/10.3390/v13102056>
4. Markus Aldén , Francisko Olofsson Falla , Daowei Yang, Mohammad Barghouth, Cheng Luan, Magnus Rasmussen and Yang De Marinis – “Intracellular Reverse Transcription of Pfizer BioNTech COVID-19 mRNA Vaccine BNT162b2 In Vitro in Human Liver Cell Line” - *Curr. Issues Mol. Biol.* **2022**, 44, 1115–1126. <https://doi.org/10.3390/cimb44030073>

ANNEX I

SEM analysis (with BSE, SE and EDS study) of the blood of two subjects (case 3 and 4)



LABORATORIO DI MICROSCOPIA ELETTRONICA

DIPARTIMENTO DI CHIMICA
 Università degli Studi di Torino
 Via Gioacchino Quarelo 15A
 10135 Torino



Torino, 31 marzo 2022

RELAZIONE RIGUARDANTE LE MISURE ESEGUITE CON LA TECNICA DELLA MICROSCOPIA ELETTRONICA A SCANSIONE (SEM)
 ACCOPPIATA ALLA SPETTROSCOPIA A DISPERSIONE DI ENERGIA (EDS) SU CAMPIONI DI SANGUE

1. OGGETTO

In data 13 febbraio 2022 è pervenuta presso il nostro laboratorio la richiesta di esecuzione di misure con la tecnica della microscopia elettronica a scansione su due campioni di sangue. Le analisi richieste sono state condotte in data 14 febbraio e 24 febbraio 2022 presso il Laboratorio di Microscopia Elettronica del Dipartimento di Chimica dell'Università degli Studi di Torino sito in via Quarelo 15A. La richiesta del committente era quella di identificare la presenza di strutture aventi morfologie anomale rispetto a quelle, ben conosciute, appartenenti al sangue umano. In particolare modo, la richiesta del committente si fondava sull'identificazione di strutture precedentemente rilevate dallo stesso, con la tecnica della microscopia ottica. Inoltre, una volta identificate, si richiedeva di eseguire l'analisi elementare per individuare la composizione chimica delle stesse.

2. METODOLOGIA ANALITICA

I vetrini da analizzare sono stati preparati subito prima delle analisi tramite striscio e, dopo asciugatura, gli è stato depositato 1 nm di cromo. La deposizione di un sottile film metallico sul campione si rende necessaria ogniqualvolta si analizzano campioni non conduttivi che impedirebbero l'acquisizione delle immagini. La scelta del cromo è stata necessaria in quanto possiede una grana molto fine adatta per operare con strumentazioni sofisticate come quella utilizzata per l'esecuzione delle misure.

2.1 Principi della Tecnica

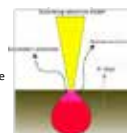
La tecnica della microscopia elettronica a scansione (SEM) è una tecnica che utilizza un fascio di elettroni accelerato per produrre delle immagini tridimensionali di un campione. Questa tecnica rappresenta uno strumento indispensabile nell'ambito della caratterizzazione dei materiali e, come tale, viene utilizzata in ogni ambito della ricerca e dell'industria.

Di seguito riporto brevemente alcuni cenni della tecnica in quanto possono essere utili per comprendere meglio l'origine delle immagini prodotte.

Il fascio elettronico prodotto da una sorgente viene opportunamente accelerato e attraverso una serie di lenti elettromagnetiche per essere, finalmente, focalizzato sul campione. Quando gli elettroni del fascio colpiscono il campione, possono avvenire degli urti che daranno origine ad un volume di interazione (avente forma a goccia) dal quale fuoriusciranno i segnali utili per produrre le immagini.

I principali tipi di segnali che si originano e che vengono raccolti da opportuni detector sono:

- **Elettroni secondari**, sono elettroni del campione che dopo aver subito urti con gli elettroni del fascio vengono espulsi dagli strati più superficiali del campione (poche decine di nanometri) e portano con sé informazioni di tipo morfologico e topografico. Le zone più esposte o aventi un rilievo molto accentuato appaiono più luminose nelle immagini prodotte.
- **Elettroni retrodiffusi o backscattered**, sono elettroni del fascio (più energetici dei secondari) che dopo aver interagito con i nuclei del campione vengono deviati ed espulsi in superficie. La particolarità di questi segnali è che, arrivando da profondità maggiori del campione (1-2 micron), portano con sé informazioni di tipo composizionale. In particolare modo, la presenza di elementi aventi numero atomico più alto (elementi pesanti) appaiono più luminosi e viceversa per quelli più leggeri.



Università degli Studi di Torino _ Codice Fiscale 80088230018 – Partita IVA 02099550010

1



LABORATORIO DI MICROSCOPIA ELETTRONICA

DIPARTIMENTO DI CHIMICA
 Università degli Studi di Torino
 Via Gioacchino Quarelo 15A
 10135 Torino



PHOTOGRAPHIC DOCUMENTATION

What you will find in this study:

- Each finding was photographed at different magnifications. The images shown were obtained with the secondary electron detector (SE) which provide morphological information. In some cases, when I thought it was useful, I also reported those in BSE.
- For each structure found, EDS microanalyses were obtained as point and distribution maps. This information, in addition to the graphic display of the maps, also shows the semi-quantitative percentages of the elements present. These micro-analyses were acquired in some areas where it was thought most appropriate.
- The images shown are accompanied by markers, using only essential data that must be associated to an electron microscopy image, but if you wish to consult them "as they are supplied by the instrument" (i.e. containing all the acquisition parameters: voltage, magnification, type of detector and probe current) they can be found in the annex "Supporting material". In addition, in the same attachment you can also consult the images acquired in BSE mode (chemical contrast) which, although not fundamental in this case, are useful for obtaining a complete picture of the samples analysed.

1

SUMMARY PHOTO DOCUMENTATION

C1

Campione di sangue
soggetto 1

- Globuli rossi .. pag. 3
- Struttura 1 ... pag. 4
- Struttura 2 ... pag. 11
- Struttura 3 ... pag. 14
- Struttura 4 ... pag. 17

C2

Campione di sangue
soggetto 2

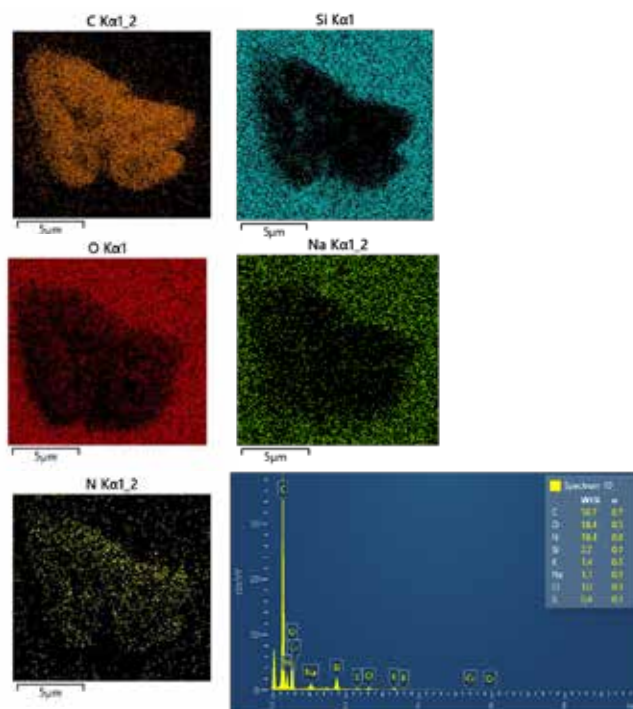
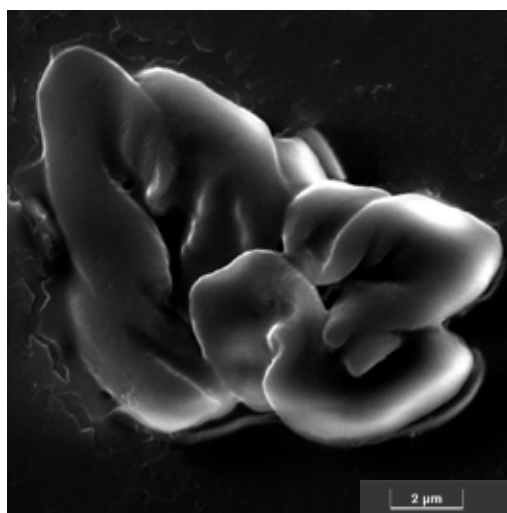- Globuli rossi ... pag. 21
- Struttura 5 ... pag. 22
- Struttura 6 ... pag. 27
- Struttura 7 ... pag. 28

2

GLOBULI ROSSI_campione 1

C1

This image obtained at 20 kx, shows an agglomeration of folded red blood cells and its micro analysis. Carbon, nitrogen and the oxygen are the main elements. The other elements correspond to the components of the slide. Traces of sulphur and potassium are also found.



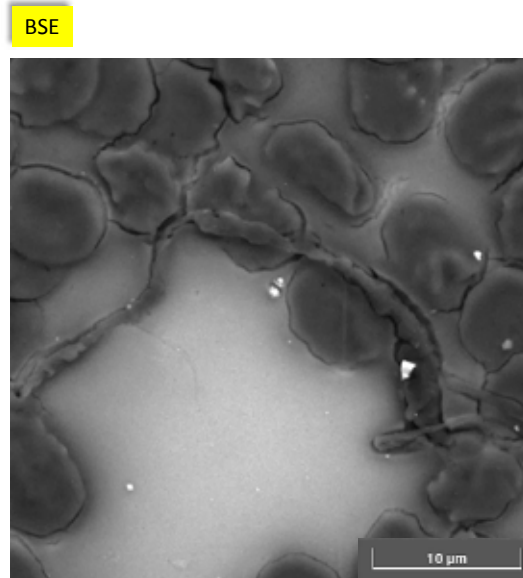
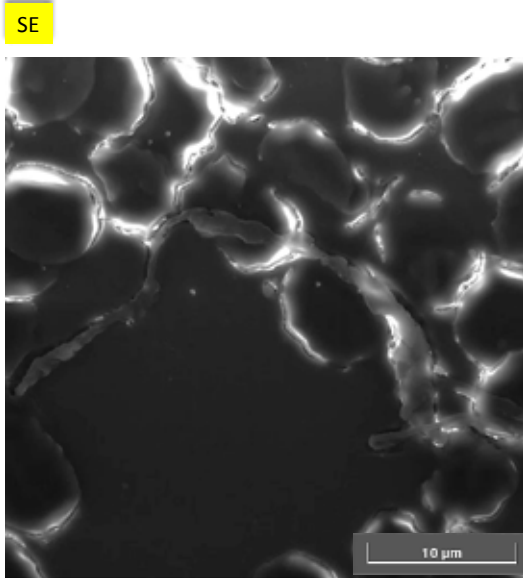
3

Struttura 1

C1

The images shown were acquired at 8 kx and show the presence of an elongated, twisted body over 40 microns in length and a variable thickness of a few microns.

Both images (SE&BSE) show a structure with a morphology very different from that of the globules. In order to better study the nature of this structure, we proceeded with the acquisition of images and higher magnifications of different areas.

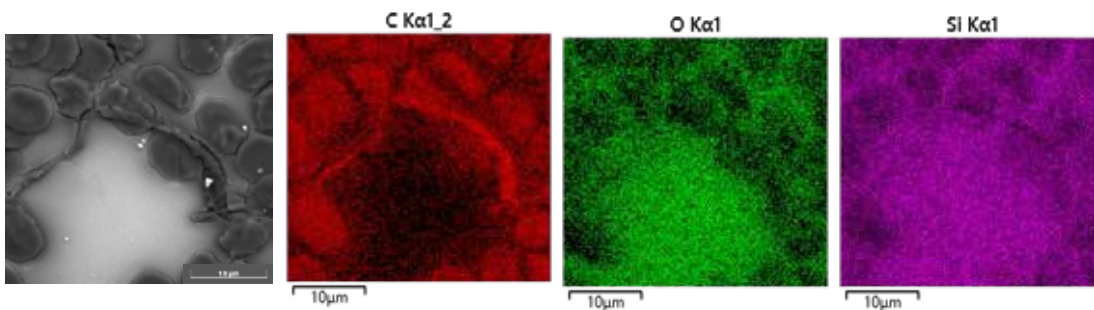


4

Struttura 1 e microanalisi

C1

The distribution maps of the elements in the investigated area show that carbon is the predominant element constituting the elongated body. The carbon map in red shows an accumulation of this element along the entire length. The predominant presence of this element is evident by observing how the relative map looks like a copy of the photograph. The same cannot be said of oxygen which, although present, is present in much lower percentages. We have also included the map of the silicon (constituent of the slide) for reference. A very useful piece of information that can be gleaned from looking at the silicon map is that there is a dark area (right) corresponding to a part of the "foreign body". That indicates, in this area, the greatest thickness than in the rest of the body.

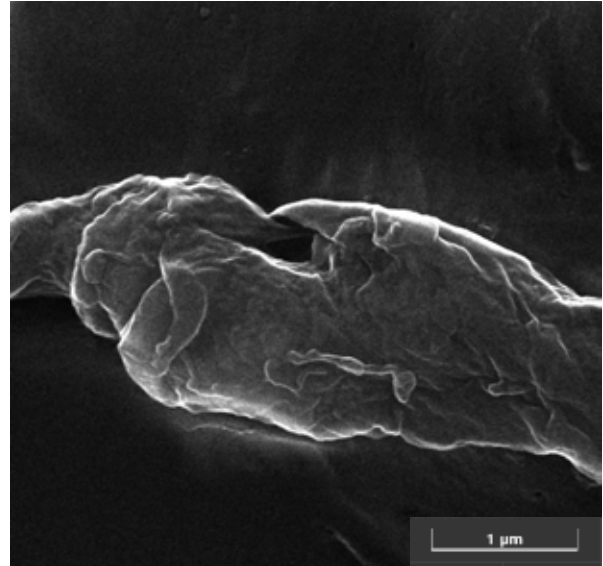
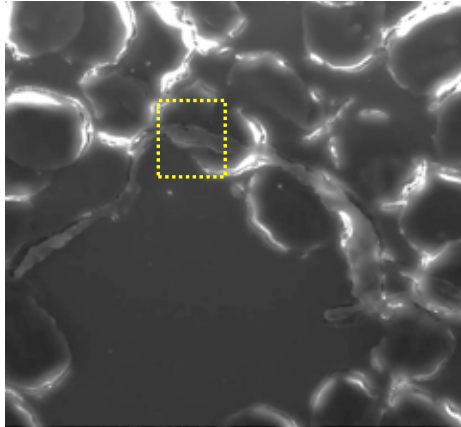


5

Struttura 1

C1

The image on the right is an enlargement acquired at 70 kx of the area indicated in the box, where several overlapping and crumpled layers can be seen.


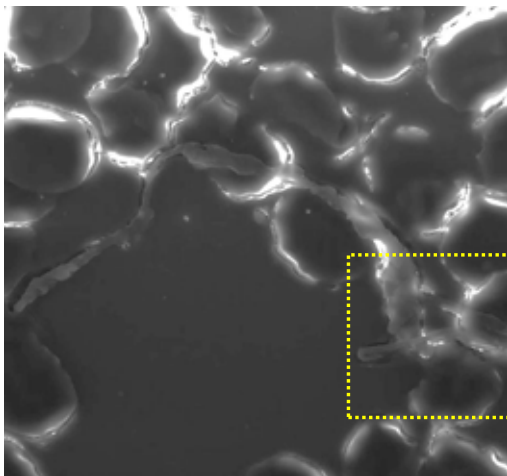


6

Dettaglio a 70kx

C1

Further magnification acquired at 70 kx of a different area, indicated in the box, where the presence of several overlapping layers is again observed. On the next page, the micro-analysis will further confirm the predominantly carbonaceous nature of the material.

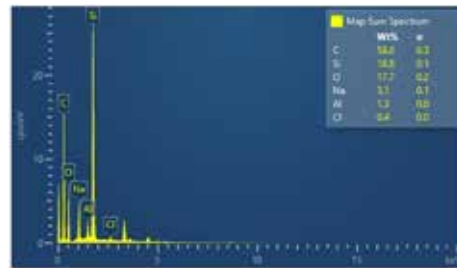

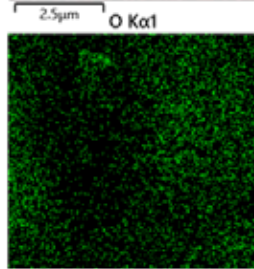
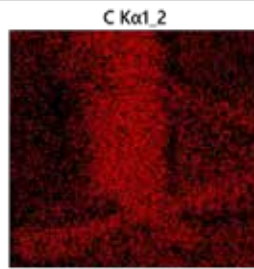
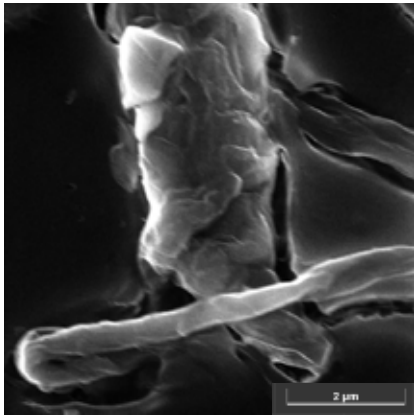


7

Dettaglio a 40kx e microanalisi

C1

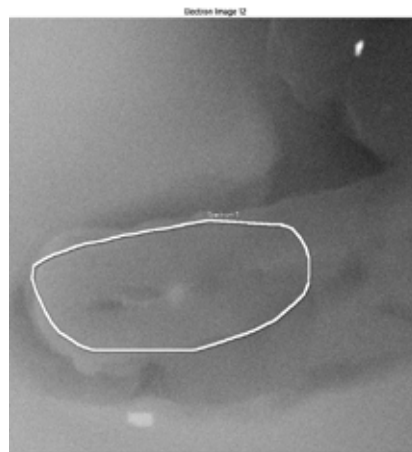
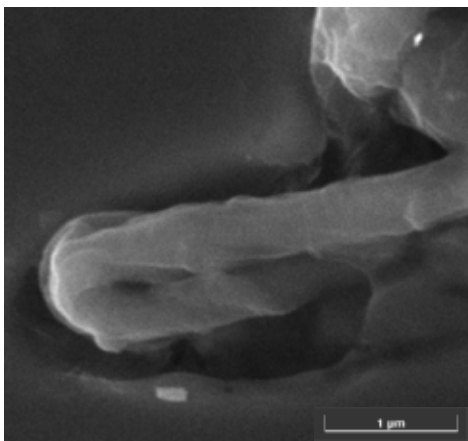
The element distribution map shows the accumulation of carbon in the area corresponding to the body in question. The silicon map shows the main component of the slide and can be useful as a reference for the other maps.



8


Dettaglio a 80kx e microanalisi puntuale

C1



The micro point analysis performed on the indicated area revealed the presence of 63% carbon. The constituent elements of the slide (silicon, oxygen and sodium) were also highlighted. Traces of salts (sodium chloride and/or potassium chloride) were also detected.

Aluminium and silicon may be due to the presence of some silicoaluminates (lighter particles), component of atmospheric particulate matter


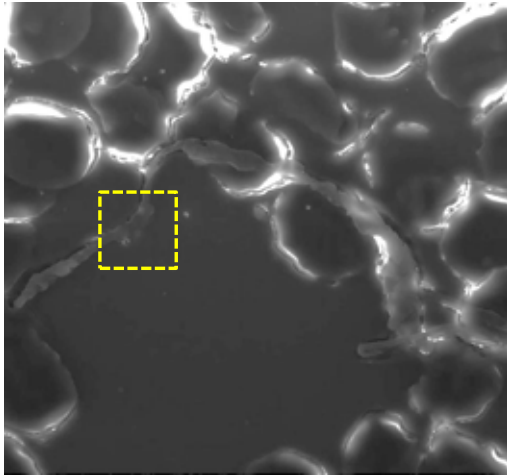


9

Dettaglio a 280kx

C1

Finally, the image shown here was obtained at a high magnification, 280 kx, and shows the surface structure of the component film that resembles those presumably graphenic particles.




10

Struttura 2


C1

These images obtained at 9 kx show the second structure found in sample 1. This seems to show a red blood cell impaled by a "crum-pled sheet" and folded structure. The next page shows the precise micro analyzes performed both on the rounded part and on the body that passes through it in order to evaluate any differences in composition, even if already looking at the BSE image it can be expected that the composition will be very similar (levels of gray very similar).

SE



BSE

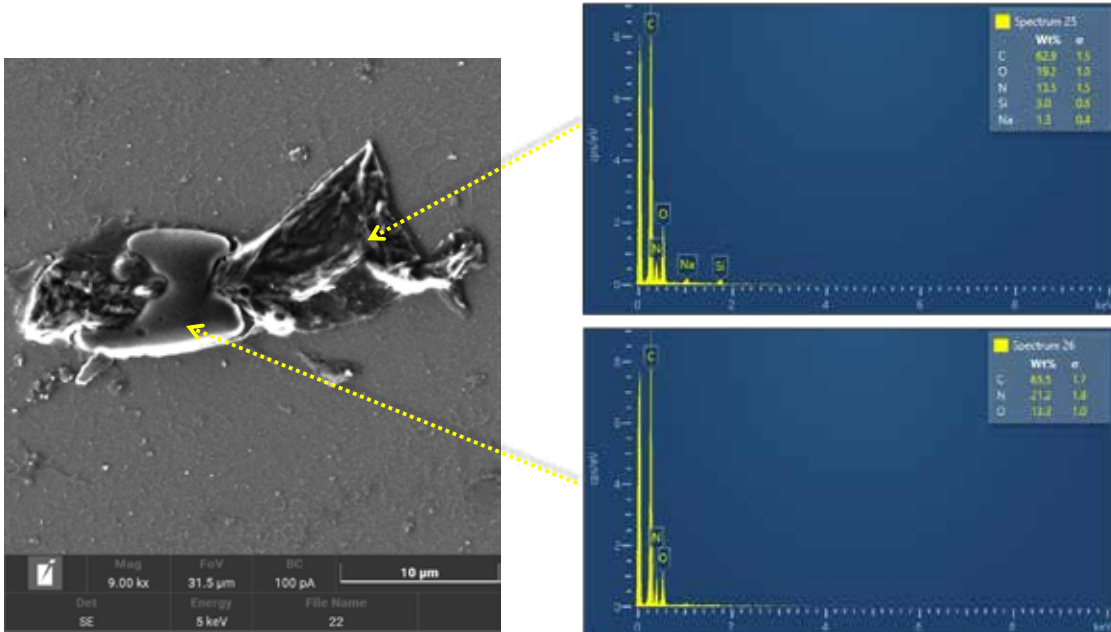


11

Struttura 2 e microanalisi

C1

The constituent elements of the globule and the body that passes through it are the same, carbon, nitrogen and oxygen. Nitrogen appears to be more present in the blood cell. The silicon and sodium found in the film (spectrum 25) belong to the components of the slide, which in this case, being the film very thin, have been detected.

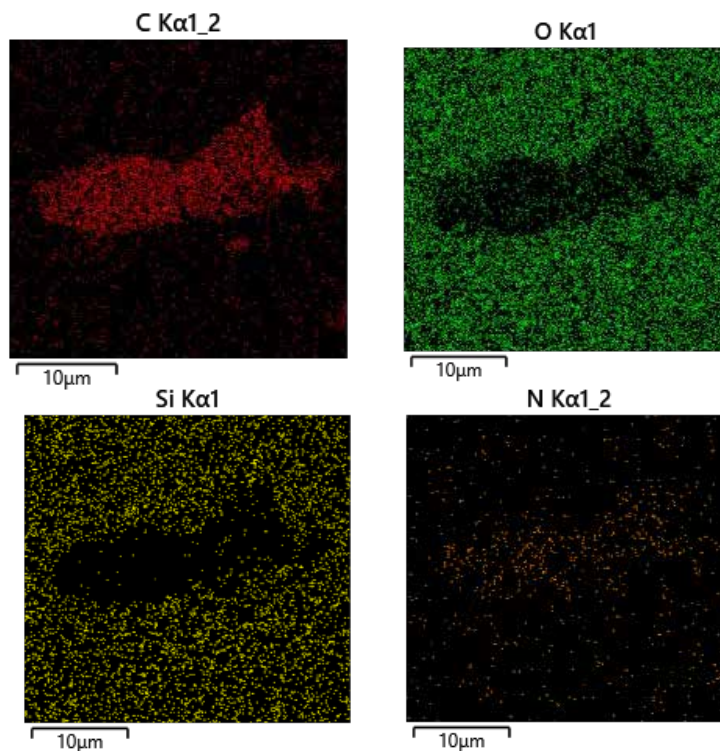



12

Struttura 2 e microanalisi

C1

The distribution map of the elements confirms the prevalent presence of carbon with lower percentages of nitrogen and oxygen.

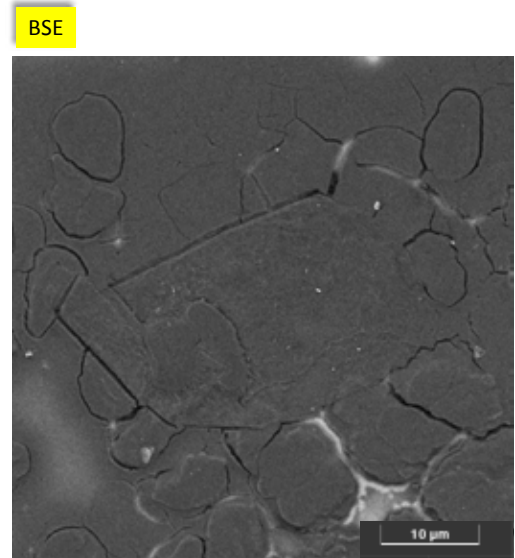
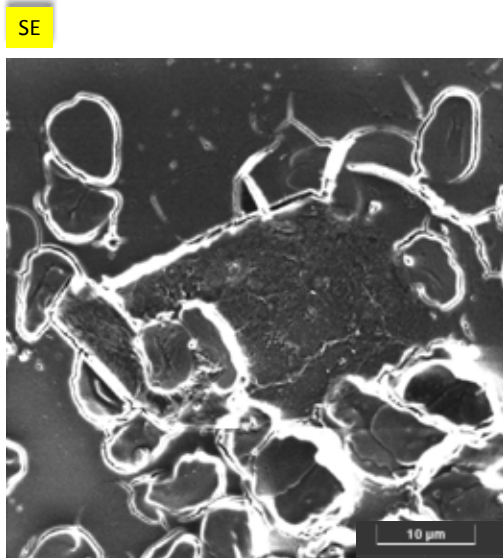


13

Struttura 3

C1

This third structure found in sample 1 shows two bodies having very well defined geometric lines with equally defined angles. The dimensions of these structures are a few tens of microns. In this case, we also report the photos in BSE as they are useful for visualizing the boundaries of the structure. The SE images show very bright edges (characteristic of this type of signal) to indicate that they are bodies with greater topographical relief. Looking at both images it is clear how these two structures detach from the support slide showing the regular edges very well. Furthermore, their texture looks very different from the rest of the sample. The images at higher magnifications, present in the following images, will highlight this aspect.

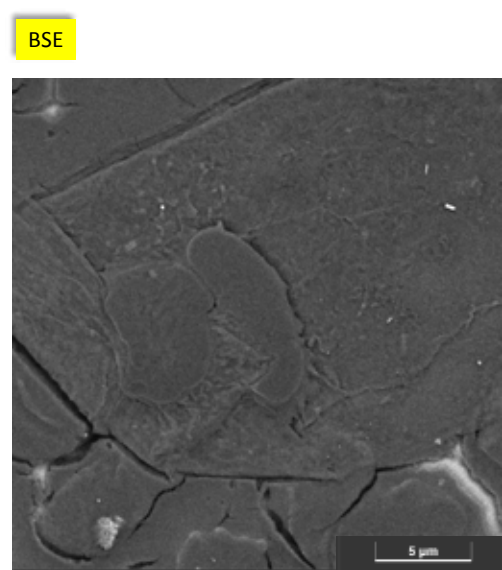
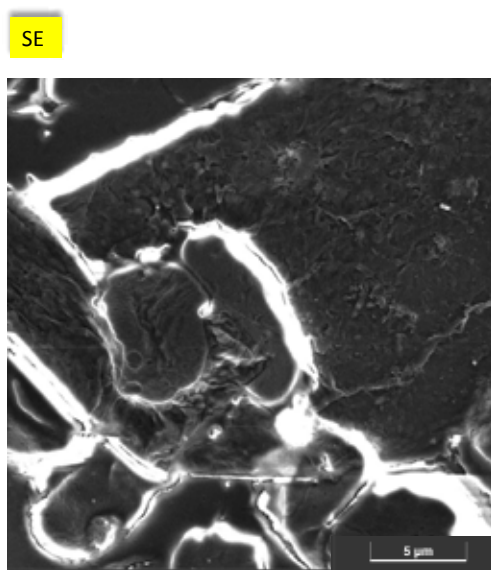


14

Struttura 3_Dettaglio a 11kx

C1

More details of the texture at increasing magnification



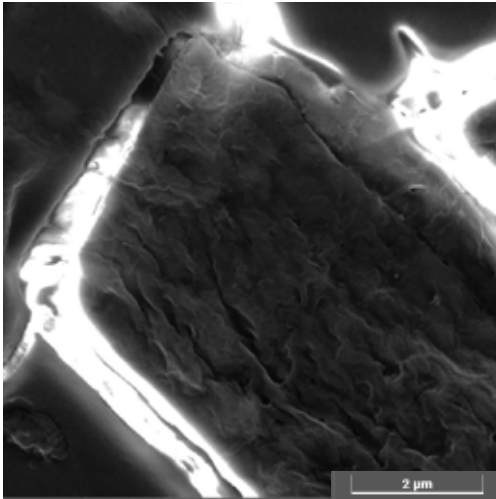
15

Struttura 3_Dettaglio a 38kx


C1

The enlarged detail of one of these bodies shows a wrinkled film structure like presumably graphenic particles.

SE



BSE




16

Struttura 4

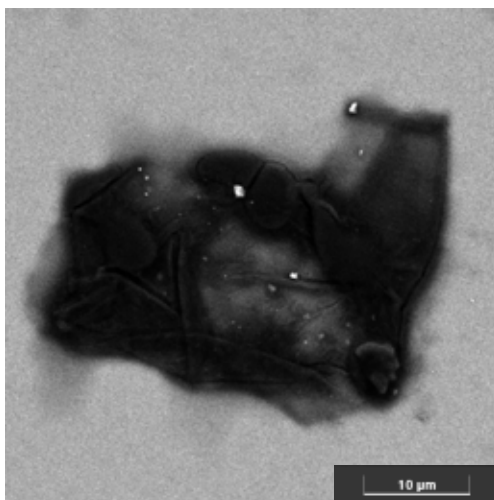
C1

This page shows the images acquired at 6 kx of an additional structure detected in sample 1. In this case it is very useful to also report the image in BSE which makes it immediately evident that the chemical composition of this film is made of very light elements (dark contrast to the background). Furthermore, it is observed that the film is very thin in some points and the folds present are very clearly visible. The film surrounds some red blood cells. The dimensions are a few tens of nanometers.

SE



BSE

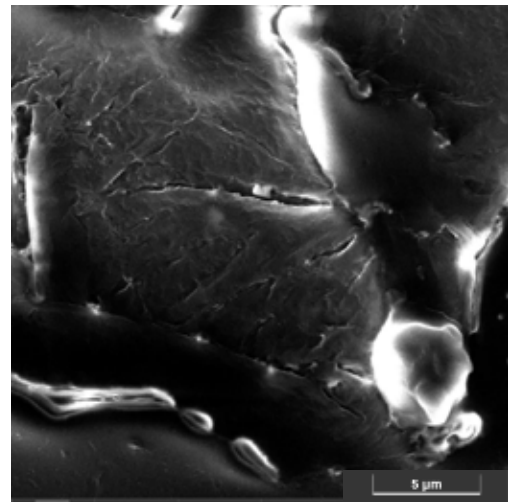



17

Struttura 4_Dettaglio a 12kx

C1

Two magnifications in different areas, at a magnification greater than 12 kx, show the structure of the film in more detail. It does not appear continuous but composed of several assembled fragments.

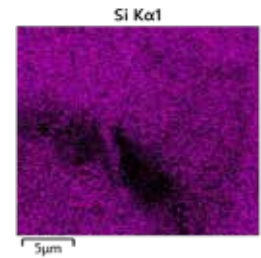
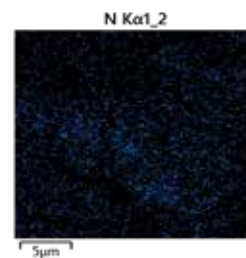
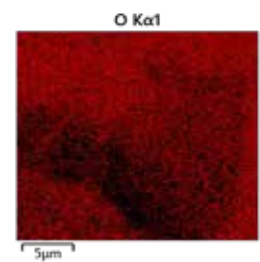
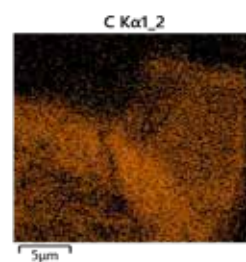
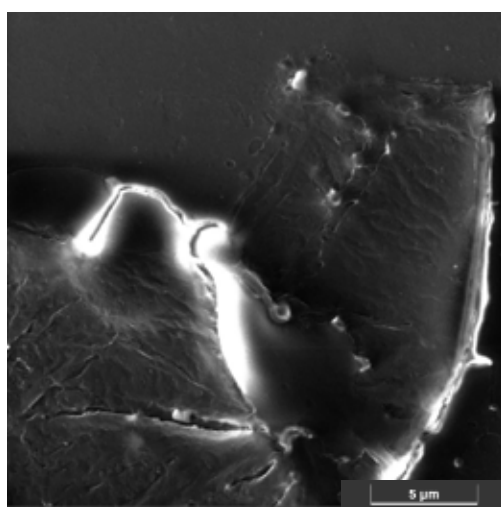


18

Struttura 4 e microanalisi

C1

The distribution map of the elements confirms the prevalent presence of carbon with lower percentages of nitro-gen and oxygen.

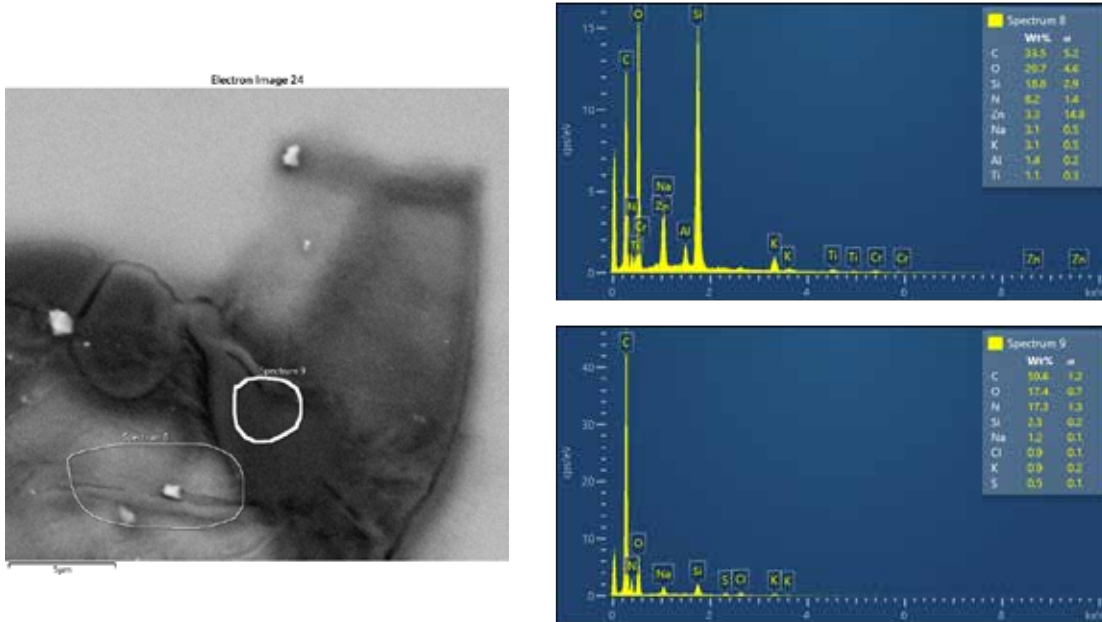


19

Struttura 4 e microanalisi

C1

I report the data of the micro analysis performed in two points; one that looks thicker and one thinner. In the folded and therefore thicker part (spectrum 9) the presence of silicon in the slide is less than in spectrum 8, since the film is much thinner, the percent-age of silicon is greater. This confirms what has already been said in the case of structure 1 on p. 5.

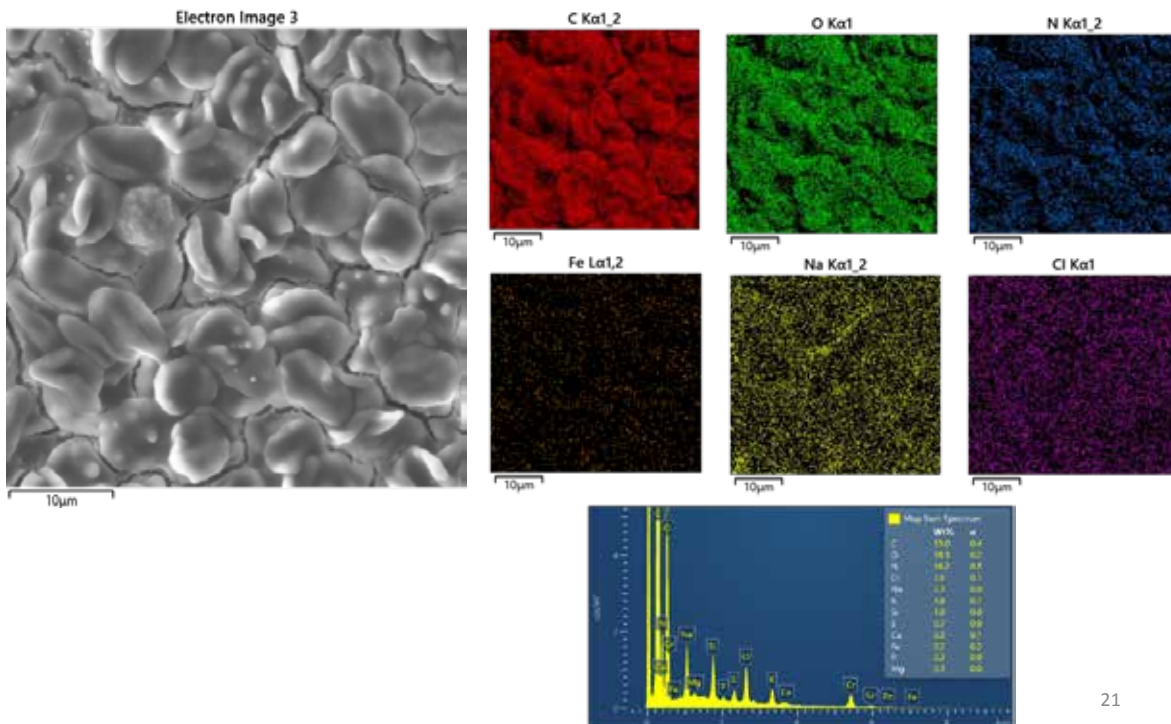


20

GLOBULI ROSSI_campione 2

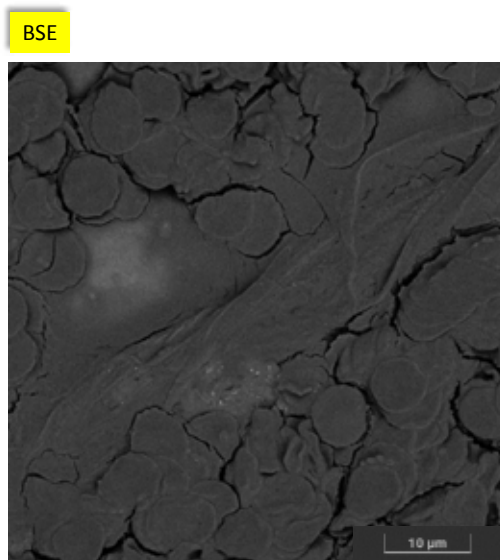
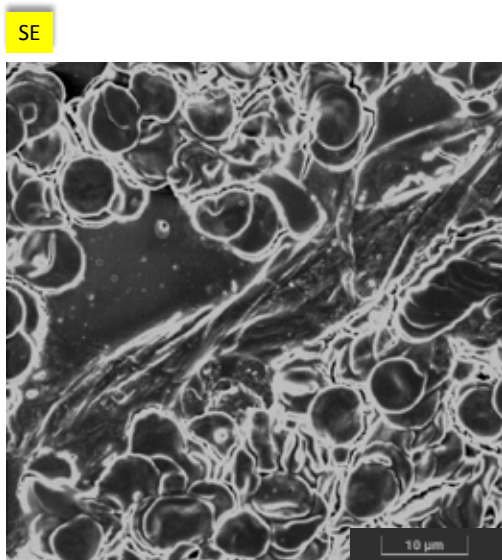
C2

Image of the red blood cells presents, in the sample 2, the relative data of the micro analysis and shows the presence of traces of iron uni-formly distributed.



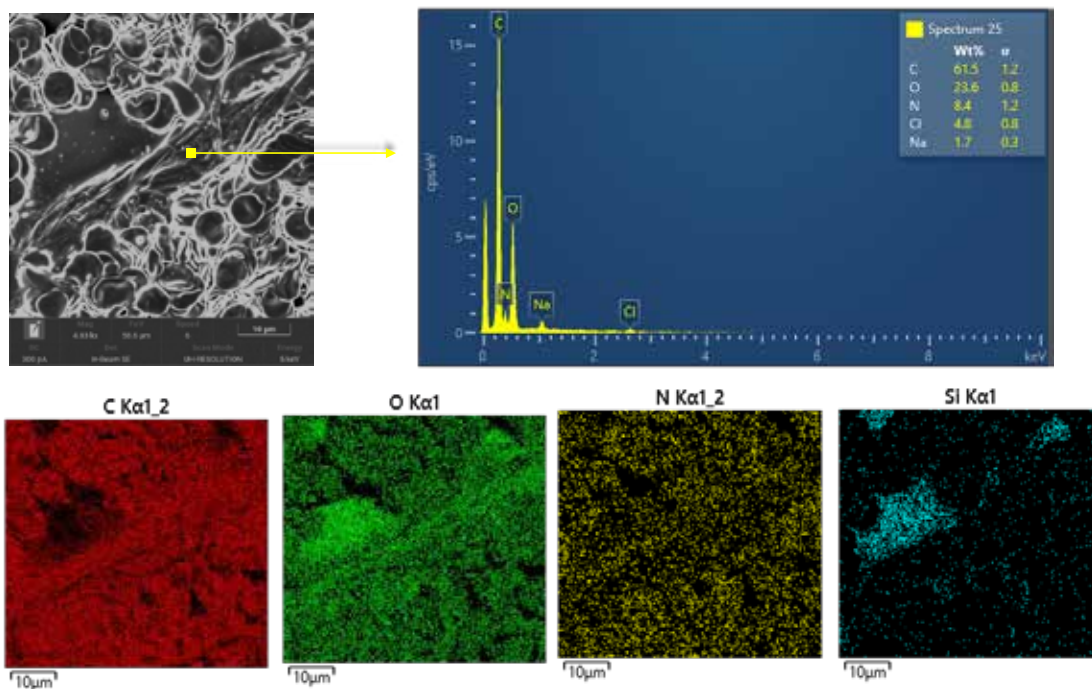
21

The first structure, found in the second sample analyzed, shows a film of considerable size (hundreds of microns) that surrounds the red blood cells which appears to be very agglomerated with each other. In this case, we found it useful to also bring the image back to BSE to highlight how the film wraps the blood cells so that they are no longer detectable.



22

The micro analysis performed in one point of the film highlights a predominantly carbon component. In addition, the presence of oxygen and nitrogen in smaller percentages was also detected.


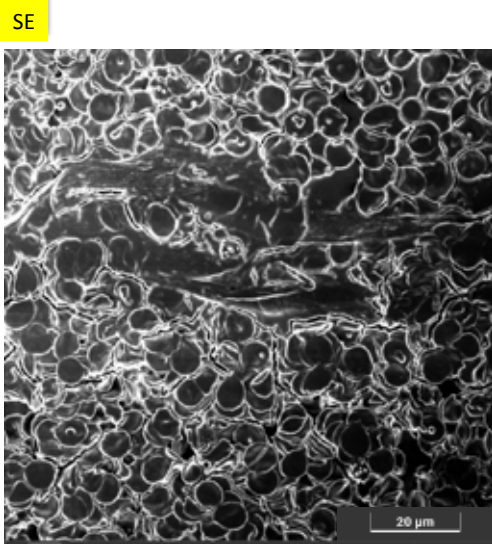


23

Struttura 5

C2

This image shows another fragment of the film which, like a veil, extends for about a hundred microns. Being so long, it wasn't possible to photograph it in one shot.

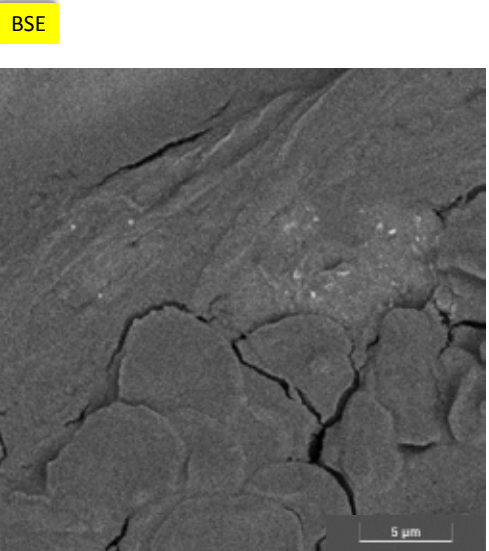
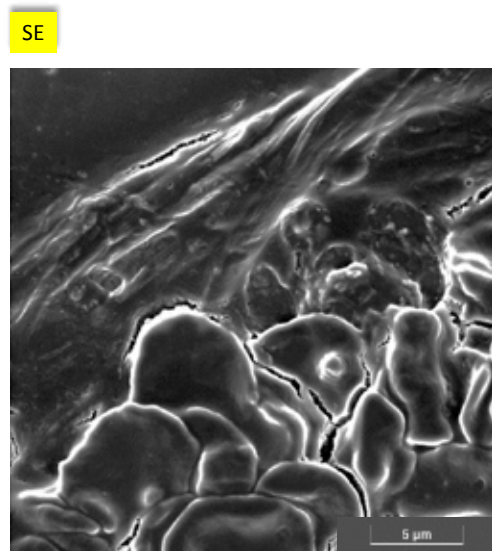


24

Struttura 5_Dettaglio ingrandito a 10kx

C2

Enlarged detail of the film with its folds where the different nature of the film with respect to the globules is con-firmed.





25

Struttura 5 a basso ingrandimento e misure

C2

On a low magnification image (about 1 kx) an attempt was made to measure the length using the instrument soft-ware. As you can see, the measure is approximate (in default) as the film is not stretched but a little folded and moreover it is more connected fragments. The overall measurement exceeds 200 microns.

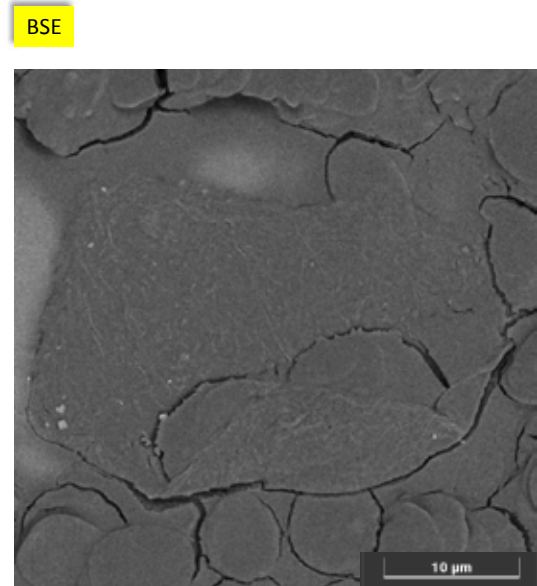
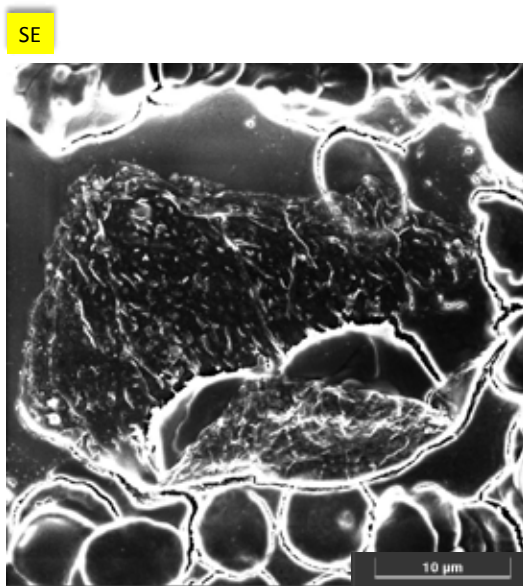


26

Struttura 6

C2

The second structure detected on sample 2 shows a film of about 30 microns that surrounds red blood cells. As evidenced by both images, the film appears very thin and made up of several assembled and folded fragments


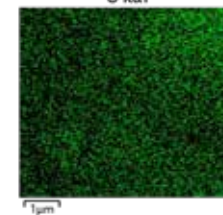
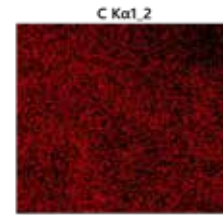


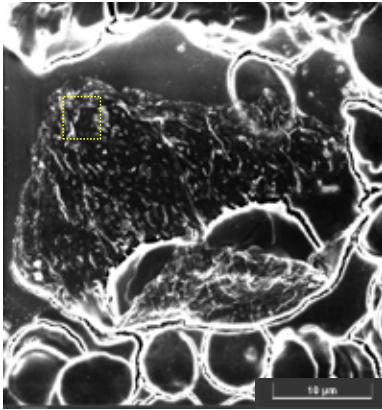


27

Struttura 6_ingrandimento e microanalisi

C2

The central image shows an enlarged 30 kx detail of the film frame area. It is observed how the film appears to be composed of several assembled layers. This is not a continuous film. The micro analysis of the enlarged area once again confirms the presence of carbon, oxygen and nitrogen as main components. The fact that the silicon of the slide has been detected (at the voltage used 5keV) gives us information that the film is very thin





28

Struttura 7

C2

These pages show the images of a red blood cell in which two types of different agglomerates are stuck:


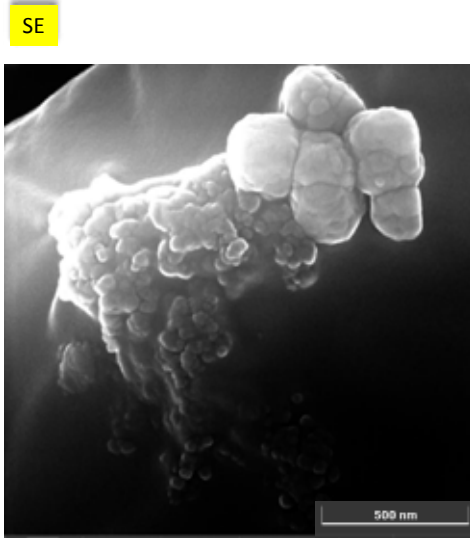
- 1st agglomerate-yellow arrow: shows globular structures formed by nano particles which, given the different level of brightness in the BSE image, will have a chemical composition different from that of red blood cells.
- 2nd agglomerate-red arrow: shows a kind of slime that incorporates nano particles stuck in the globule. In this also the contrast level of the BSE image suggests that the composition will not be very different from that of the blood cells.



29

Struttura 7 C2


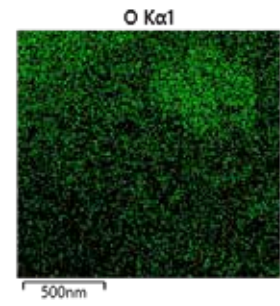


Detail enlarged to 175 kx of the agglomerations of the upper part.
 The dimensions of the agglomerates on the right are about 200nm and are clarifications composed of particles at the nanometer level (25-30 nm).



30

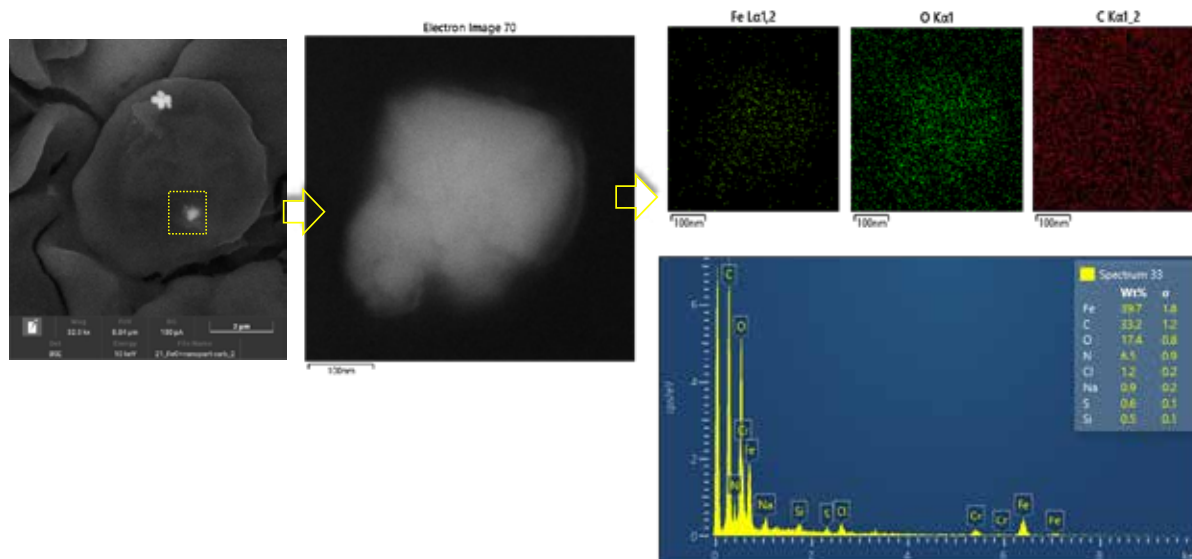
Struttura 7 e microanalisi C2

The agglomerates of nanoparticles in the upper part (yellow arrow) are agglomerates of iron oxide. The iron and oxygen maps show accumulations in correspondence with the agglomeration so the identification is certain. The situation of the adjacent agglomeration is different, which, as can be seen from the maps, seems to have a carbonaceous composition.



31

Observing the agglomerate at the bottom, a block of a few hundred nanometers dimensions is highlighted, with an elemental composition similar to the agglomerate shown on the previous page: iron and oxygen. The distribution maps of the elements allow us to say that it is iron oxide.



32

COMMENTI FINALI

Following your request, measurements were carried out with the FE-SEM / EDS technique on two blood samples.

The smears on the slide were prepared before carrying out the analyzes, and as soon as they were dry, they were metallized with 1 nm of chromium.

Each analyzed sample was observed randomly until structures with "unusual" morphologies compared to those expected in human blood were found. During the identification phase, the writer was guided by the client in the choice of structures with an interesting aspect that required in-depth analysis and characterization.

Different structures were found and for each of these we proceeded by acquiring images at different magnifications and using the three detectors that our instrument is equipped with:

- Secondary electron detector (SE)
- Detector for retro scattered electrons (BSE)
- X-ray detector (EDS)

The characteristics of the individual signals have been described in the technical report to which this photographic report is attached.

Very similar structures were found between the two samples except for figure 7 (iron oxide agglomerates) which was found only for sample 2.

The morphology for the most commonly encountered structures can be assimilated to structures presumably graphenic folded and / or wrinkled thin films similar to a veil. The films appear superimposed and agglomerated, sometimes they seem assembled to each other and in other cases twisted on themselves. The dimensions found are of the order of tens-hundreds of microns but, as these films are visibly folded, these are approximate measures (by default).

As regards the chemical composition of the structures found, these showed a prevalent carbon component accompanied by much lower percentages of oxygen and nitrogen except for structure 7 which, as mentioned above, was of a completely different nature: iron and oxygen.

An important aspect to underline is that when dealing with samples composed of light elements present in a matrix having a similar composition, as in this case, the elemental analysis becomes a very delicate phase of the investigation.

During this work, in fact, as much information as possible was collected, exploiting all the means available, to allow the client to better understand the samples in question.

33